UNIVERSITÉ DE PARIS — FACULTÉ DE MÉDECINE

Année 1914 **THÈSE** N°

PRÉSENTÉE POUR

LE DOCTORAT EN MÉDECINE

Traitement de la Gangrène Pulmonaire

PAR LA MÉTHODE DES INJECTIONS INTRA-BRONCHIQUES

PAR

Mlle Sophie POLIAKOFF

Né à Pétersbourg (Russie), le 16 Juin 1879

Président : Monsieur WIDAL, Professeur

IMPRIMERIE DES THÈSES DE MÉDECINE

OLLIER-HENRY

26, Rue Monsieur-le-Prince, 26, PARIS (VIe Art).

1914

FACULTÉ DE MÉDECINE DE PARIS

Doyen	M. LANDOUZY
Professeurs	MM.
Anatomie	NICOLAS
Physiologie	Ch. RICHET
Physique médicale	WEISS
Chimie organique et Chimie générale	DESGREZ.
Parasitologie et Histoire naturelle médicale	BLANCHARD
Pathologie et Thérapeutique générales	ACHARD
Pathologie médicale	WIDAL TEISSIER
Pathologie chirurgicale	LEJARS.
Anatomie pathologique	Pierre MARIE.
Histologie	PRENANT
Opérations et appareils	Auguste BROCA.
Pharmacologie et matière médicale	POUCHET
Thérapeutique	MARFAN
Hygiène	CHANTEMESSE
Médecine légale	THOINOT
Histoire de la médecine et de la chirurgie	LETULLE
Pathologie expérimentale et comparée	ROGER
Clinique médicale	DEBOVE LANDOUZY GILBERT CHAUFFARD
Maladies des enfants	HUTINEL
Clinique des maladies mentales et des maladies de l'encéphale	Gilbert BALLET
Clinique des maladies cutanées et syphilitiques	GAUCHER
Clinique des maladies du système nerveux	DEJERINE
Clinique chirurgicale	Pierre DELBET QUENU RECLUS HARTMANN
Clinique ophtalmologique	DE LAPERSONNE
Clinique des maladies des voies urinaires	LEGUEU
Clinique d'accouchements	BAR PINARD RIBEMONT-DESSAIGNE
Clinique gynécologique	POZZI
Clinique chirurgicale infantile	KIRMISSON
Clinique thérapeutique	A. ROBIN

Agrégés en exercice

MM.

ALGLAVE	GUENIOT	LEREBOULLET	RIBIERRE
BERNARD	GUILLAIN	LERI	RICHAUD
BRANCA	JEANNIN	LOEPER	ROUSSY
BRUMPT	JOUSSET André	MAILLARD	ROUVIERE
CAMUS	LABBÉ Henri	MOCQUOT	SAUVAGE
CASTAIGNE	LAIGNEL-LAVASTINE.	MULON	SCHWARTZ
CHAMPY	LANGLOIS	NICLOUX	SICARD
CHEVASSU	LECENE	NOBECOURT	TANON
COUVELAIRE	LEMIERRE	OKINCZYC	TERRIEN
DESMAREST	LENORMANT	OMBREDANNE	TIFFENEAU
GOUGEROT	LEQUEUX	RATHERY	VILLARET
GREGOIRE		RETTERER	ZIMMERN

Par délibération en date du 9 décembre 1798, l'Ecole a arrêté que les opinions émises dans les dissertations qui lui seront présentées, doivent être considérées comme propres à leurs auteurs, et qu'elle n'entend leur donner aucune approbation ni improbation.

A LA MÉMOIRE DE MA MÈRE

A LA MÉMOIRE DE MON PÈRE

A LA MÉMOIRE DE MON FRÈRE ABRAHAM

A MES PARENTS

A MES AMIS

A MES MAITRES DANS LES HOPITAUX DE PARIS

Monsieur le Professeur QUÉNU

CHIRURGIEN DE L'HOPITAL COCHIN

Monsieur le Professeur WIDAL

MÉDECIN DE L'HOPITAL COCHIN

Monsieur le Professeur P. RECLUS

CHIRURGIEN DE L'HOTEL-DIEU

Monsieur le Professeur ROBIN

MÉDECIN DE L'HOPITAL BEAUJON

Monsieur le Professeur PINARD

ACCOUCHEUR DE LA CLINIQUE BAUDELOQUE

Monsieur le Professeur DEJERINE

MÉDECIN DE LA SALPETRIÈRE

Monsieur le Professeur Agrégé DESMAREST

CHIRURGIEN DES HOPITAUX

A MON MAITRE ET PRÉSIDENT DE THÈSE

MONSIEUR LE PROFESSEUR WIDAL

MÉDECIN DE L'HOPITAL COCHIN

MEMBRE DE L'ACADÉMIE DE MÉDECINE

Commandeur de la légion d'honneur

A MONSIEUR LE DOCTEUR ABRAMI

ANCIEN INTERNE DES HOPITAUX

INTRODUCTION

A la fin de nos études nous avons été particulièrement frappée par l'évolution de la gangrène pulmonaire chez un certain nombre de malades, traités par la méthode des injections intra-bronchiques. Cette affection qui, jusqu'à l'heure actuelle avait fait le désespoir des médecins et des chirurgiens et à laquelle on reconnaissait un pronosctic presque toujours fatal, a singulièrement changé d'aspect depuis la pratique des injections intra-bronchiques. Grâce à cette méthode de traitement, la gangrène pulmonaire est devenue curable dans des proportions assez importantes pour qu'il nous ait paru intéressant de réunir ici les documents expérimentaux et les observations cliniques à l'appui de cette méthode qui suivant les paroles de M. le docteur Guisez est un « véritable spécifique de la gangrène pulmonaire ».

Il nous semble, qu'à l'heure actuelle, aucun médecin ne doit plus ignorer cette ressource de la thérapeutique dont les preuves sont faites et qui a pour partisans tous ceux qui ont bien voulu l'appliquer.

C'est donc à l'étude de ce nouveau mode de traitement que nous consacrons cette thèse.

Après avoir rappelé quels étaient, jusqu'en ces derniers temps, les moyens thérapeutiques, médicaux et chirurgicaux dont le médecin disposait en présence d'un cas de gangrène pulmonaire, nous décrirons la méthode des injections intra-bronchiques, en précisant ses conditions de technique, ses indications et ses résultats.

Parmi les observations qui forment le matériel de ce travail, l'une, inédite, est celle d'une malade que nous avons pu suivre avec M. le docteur Paul Albert, dans le service de notre maître M. le Professeur Widal ; d'autres ont été publiées déjà par M. Guisez, M. Mosny, M. Lereboullet ; enfin M. Marcorelles, d'une part et M. Potherat, d'autre part, nous ont communiqué très obligeamment une observation inédite.

Nous tenons à exprimer notre reconnaissance à notre éminent maître, M. le Professeur Widal (président de notre thèse) qui a guidé nos premiers pas dans nos études médicales et qui par la clarté et la précision de ses méthodes de clinique nous a inspiré un idéal de praticien que nous aurons à cœur de suivre dans notre future carrière médicale.

Nous saisissons cette occasion pour exprimer notre gratitude à M. le docteur Abrami pour son enseignement dont nous avons profité et pour les conseils éclairés qu'il nous a prodigués lors de la préparation de cette thèse dont il nous a inspiré le sujet.

Nous remercions enfin M. le docteur Guisez qui a bien voulu nous mettre avec une extrême obligeance au courant de sa technique des injections intrabronchiques et qui nous a fourni de nombreux renseignements.

Le traitement classique de la gangrène pulmonaire

Quelle que soit sa forme clinique, la gangrène pulmonaire est restée jusqu'à ces derniers temps une maladie à pronostic presque toujours fatal. La guérison était rare. La plupart du temps le malade succombait au bout d'une ou deux semaines par intoxication générale ou par septicémie, ou à la suite d'une complication : pyopneumothorax, hémorragie dans la cavité pleurale, péritonite suraiguë consécutive à une perforation etc. Quelquefois l'évolution de la maladie prenait une allure subaiguë, d'une durée de quatre à cinq semaines et exceptionnellement parfois une allure chronique simulant la phtisie pulmonaire.

Nous passerons en revue les trois formes anatomopathologiques de la gangrène pulmonaire.

La gangrène *diffuse* est une forme très grave ; les infarctus gangrèneux disséminés, suite d'une infection lointaine, étaient hors des ressources de la thérapeutique et d'un pronostic toujours fatal.

La forme *circonscrite*, suivant le nombre et l'éten-

due des foyers et l'intensité des phénomènes généraux amenait la mort dans 40 o/o de ces cas.

La guérison s'observait surtout dans la forme corticale *pleuropulmonaire*, principalement dans les formes localisées. La proportion des cas de guérison sur nombre de malades varie suivant les statistiques de 31,25 (Hugtington) à 17,5 (Lebert).

Nous voyons donc, que le pronostic était toujours très grave.

Devant l'extrême gravité de cette maladie on s'est ingénié à la traiter :

L'idéal a semblé le *traitement chirurgical* soigner le foyer de gangrène comme tout foyer infecté, soit par l'incision et l'évacuation, soit par l'excision, soit enfin par l'antisepsie.

Traitement chirurgical

En 1873 Koch (1) avait recommandé la galvano-puncture profonde. Puis Mosler (2), Peper, Fraentzel (3), avaient préconisé un moyen médicamenteux contre la gangrène pulmonaire. Ils pratiquaient des injections intraparenchymateuses à travers la paroi thoracique. On avait

(1). Koch. Archiv. f. Klin. Chir. 1873, t. XV, p. 706.

(2) Mosler, Berlin. Klin. Woch, 1873, p. 43.

(3) Fraentzel. Congrès de Hambourg, 1882, 18 octobre.

employé successivement le permanganate de potasse, l'acide phénique, la teinture d'iode, une solution iodo-iodurée, l'azotate d'argent, le bichlorure de mercure, l'acide salicylique. M. le professeur Chauffard en France, employait le naphtol. On essayait d'expliquer la valeur thérapeutique de cette méthode, par la production d'un tissu cicatriciel qui aurait enrayé le processus destructif du poumon, Les malades supportaient les injections sans aucun inconvénient, mais les résultats obtenus c'est-à-dire le changement du caractère de l'inflammation, la sclérose des tissus et la diminution de la suppuration n'avait pas souvent lieu. Helvelke, qui traitait cette affection avec du menthol et une solution alcoolique de thymol à 1/2 o/o prétendit avoir obtenu des résultats satisfaisants deux fois sur trois cas.

Mais Mosler, qui avait préconisé cette méthode pendant dix ans, déclara n'avoir eu aucun cas de guérison ; et Peper conclut, après six ans d'expérience qu'on peut tout au plus « par la thérapeutique des injections obtenir une amélioration dans la gangrène pulmonaire », — en particulier diminuer la fétidité de l'haleine.

Gould et Cayey, Brookhouse, en Angleterre, conseillèrent aussi la simple ponction avec un gros trocart dans le but d'éliminer le pus et les tissus nécrosés.

Étant donné l'inefficacité de ces traitements de la gangrène pulmonaire on a été obligé de s'adresser à d'autres moyens thérapeutiques et c'est alors que la chirurgie est venue en aide.

Parmi les chirurgiens français c'est surtout M. Tuffier qui s'est occupé de cette question.

Deux procédés sont employés :

La pneumotomie, permettant un traitement direct du foyer gangréné (incision, excision, drainage, etc.), et la thoracotomie aseptique, qui se propose d'enlever en totalité le foyer pulmonaire sans l'ouvrir.

La pneumotomie présente non seulement les inconvénients de sa technique compliquée, mais elle est grave à cause de la réparation défectueuse de substance pulmonaire. Le drainage indispensable, dans les cas septiques, est souvent le facteur d'hémorragies post-opératoires et mérite des précautions multiples. Mais la grande mortalité dans les cas de gangrène pulmonaire est accrue par la septicémie post-opératoire, infection extrêmement grave, qui peut enlever le malade dans les quarante-huit heures qui suivent l'opération.

La thoracotomie, tout en ayant l'avantage d'être une opération aseptique, détermine une difformité permanente qui rend le malade infirme.

Si nous regardons les statistiques nous voyons que la mortalité reste très élevée. M. Tuffier, sur 74 cas de gangrène pulmonaire, traités par le moyen chirurgical, obtient une mortalité de 40 o/o.

M. Tuffier (1) juge la méthode de la façon suivante :

« Toute intervention chirurgicale sur l'appareil pulmonaire nécessite un diagnostic précis portant sur l'existence, la nature, le siège, la forme et le nombre des lé-

(1) Tuffier. — Chirurgie du poumon, 1897.

sions du poumon, sur l'état de la plèvre, du poumon du côté opposé et sur l'état viscéral du sujet. Les difficultés sont encore plus grandes pour tracer les limites d'un foyer morbide. Dans maintes circonstances, le chirurgien, après avoir ouvert et drainé une petite cavité gangréneuse, a cru avoir atteint la lésion diagnostiquée et l'autopsie a montré que le foyer principal avait échappé aux recherches ».

Depuis quelques années la radioscopie est venue faciliter la précision du siège du foyer gangréneux. A l'heure actuelle on ne pratique pas ces opérations sans préciser le foyer radioscopiquement; mais tout cela n'est applicable qu'aux formes circonscrites à foyer unique. Or malheureusement la forme la plus fréquente est la forme embolique, broncho-pneumonique, à foyers multiples, qu'on observe surtout chez les enfants. La chirurgie n'intervient pas non plus dans la forme diffuse massive. Par conséquent dans la grande majorité des cas, malgré la précision du foyer la pneumotomie et la thoracotomie sont inapplicables et la chirurgie tout à fait impuissante.

Traitement médical

Le traitement médical poursuit deux buts :

1) Soutenir l'état général, relever les forces du malade, aider l'organisme à lutter contre la maladie.

2) Désinfecter le foyer de gangrène et tarir l'expectoration fétide.

On doit chercher à relever et à soutenir l'état général du malade par des moyens appropriés : *alimentation* réparatrice (lait, bouillons concentrés, gelées de viande, etc.), alcool à petites doses, *quinquina*, *amers*, préparations phosphatées, etc.

La quinine est indiquée si l'on est amené à lutter contre la fièvre et les symptômes septicémiques.

Il faut avant tout combattre la fétidité de l'expectoration au moyen des *inhalations* en créant autour du malade une atmosphère antiseptique, susceptible d'agir sur la putridité de ces sécrétions et de rendre l'haleine moins fétide. Dans ce but plusieurs substances ont été employées soit l'acide phénique, soit la térébenthine, le permanganate de potasse, l'iode, la teinture de benjoin, l'eau bromée, l'eau chlorurée. Les pulvérisations d'une solution d'essence de térébenthine ou d'eucalyptus à 2 p. 100 peuvent être employées avec succès. Les inhalations d'oxygène soit pur, soit mêlé de térébenthine sont un adjuvant utile.

Quel que soit la substance employée, les séances d'inhalation devront être surveillées de près, elles doivent être répétées, être de courte durée en tenant compte de la tolérance du malade et en proportionnant les doses de façon à ne pas exciter l'irritabilité bronchique, cause de toux et d'hémoptysie.

L'action désinfectante de ces moyens, insuffisante à elle seule, doit être complétée par la médication interne. Deux substances sont surtout actuellement employées : l'hyposulfite de soude et l'alcoolature d'eucalyptol.

On a préconisé d'autres agents, ayant pour but de désinfecter les bronches et de tarir l'expectoration : la térébenthine, l'huile de santal, la créosote, le carbonate de créosote, etc. Enfin le traitement médical peut avoir à intervenir pour lutter contre certains symptômes : intensité du point de côté qui dans certaines formes de gangrène pulmonaire corticale peut nécessiter l'application de ventouses scarifiées, voire même une injection de morphine. Les hémoptysies peuvent être traitées par l'ergotine, les astringents, la limonade sulfurique, etc.

En résumé le traitement médical a été purement palliatif, il n'avait aucune action manifeste sur l'évolution du foyer pulmonaire. L'œuvre du médecin se bornait à la triste besogne de combattre le symptôme si incommodant pour le malade — la fétidité. Le malade mourait plus ou moins vite selon la gravité de ses lésions et l'atteinte de son état général.

Conclusions : Jusqu'ici, le traitement de la gangrène pulmonaire à part quelques beaux succès dûs à la chirurgie, était un traitement surtout palliatif. Malgré les moyens thérapeutiques mis en œuvre, le pronostic de cette maladie continue à être des plus sombres.

Nous allons voir qu'il n'en est plus ainsi aujourd'hui et que grâce à une méthode nouvelle, celle des injections intra-bronchiques, la gangrène pulmonaire est entrée dans le cadre des affections essentiellement curables.

LA MÉTHODE DES INJECTIONS

INTRA-BRONCHIQUES

Principe de la méthode

A) L'expérimentation. — La méthode des injections intrabronchiques repose sur des données d'ordre physiologique et expérimental.

Magendie, Claude Bernard, Colin, etc., ont établi que, de toutes les muqueuses, la muqueuse pulmonaire est celle qui jouit au plus haut degré de la faculté d'absorption.

Colin (1) démontre la facilité avec laquelle l'eau est absorbée par cette muqueuse. Dor et Gariel étudient l'absorption de l'huile d'olive injectée par une plaie intratrachéale à des cobayes ; ils en injectent 1 centimètre cube et n'observent aucun accident.

Mendel (2) expérimente sur le chien ; il va plus loin, il injecte de 6-9 centimètres cubes par voie transglottique et n'observe non plus aucun accident. Les chiens supportent très bien les injections et leur santé ne s'altère pas.

(1) Colin. Traité de physiologie comparée 1856, t. II.

(2) Mendel. Traitement de la tuberculose pulmonaire par la médication intra-trachéale, 1904.

Macroscopiquement il n'a pas constaté la présence d'huile à la coupe du poumon ainsi injecté, mais l'étude histologique a permis de voir avec facilité le passage de la substance grasse au-delà de l'épithélium alvéolaire. Il fait remarquer que l'absorption de l'huile dans les voies respiratoires est particulièrement longue.

Guisez et Stodel (1) à l'aide d'injections (expériences sur le chien) avec des liquides colorés et du sous-nitrate de bismuth ont démontré d'une façon évidente la pénétration des liquides dans le parenchyme pulmonaire et la résistance de ces organes. Avec les matières colorantes ces expérimentateurs sont arrivés à des conclusions thérapeutiques importantes : non seulement on peut injecter par la trachée des doses qui sont rapidement mortelles lorsqu'elles sont injectées par la voie veineuse, mais le médicament administré par la trachée reste beaucoup plus longtemps au contact du poumon.

Les injections de sous-nitrate de bismuth et la radioscopie sont particulièrement intéressantes car elles permettent de voir l'arbre bronchique injecté et les mouvements respiratoires restés normaux.

b) Chez l'homme ces injections sont :

a) *Inoffensives*, — Le hasard a permis de faire deux observations sur l'homme qui sont de véritables expériences — dans le premier cas rapporté par Zimmern, Turchini, Bernard, il s'agit d'un homme porteur d'un retrécissement œsophagien à qui on administre un lait

(1) Guisez et Stodel. Injections intra-bronchiques et intra-pulmonaires, *Presse Médicale* 1912, 18 septembre, n° 76.

de bismuth pour l'exploration radioscopique ; on voit se dessiner sur l'écran l'arbre respiratoire des lobes inférieurs jusqu'aux dernières ramifications bronchiques. Le malade éprouva quelques efforts de toux suivis d'expectoration, mais sans aucun accident, aucune tendance à la syncope. A l'autopsie du malade, mort à la suite d'une gastrotomie, on a trouvé une communication entre l'œsophage et la trachée. Dans le second cas apporté par Schwartz en 1910 à la Société Impériale de médecine de Vienne le même phénomène se produisit sans aucun accident. C'était un malade atteint de cancer de l'œsophage chez lequel le bismuth ingéré passait en grande partie dans la fistule située au niveau de la bifurcation trachéale dans les ramifications bronchiques des deux lobes des poumons, sans occasionner la dyspnée. Le malade fut présenté six jours après cette constatation. Il ne présentait aucun trouble respiratoire ni aucune manifestation de bronchopneumonie.

Botey (de Barcelone) a fait sur lui-même une série d'expériences fort intéressantes. Il arrive à s'injecter lui-même dans la trachée, sans accident d'aucune espèce, des quantités croissantes de 10, 25, 35, 50 centimètres cubes d'eau distillée.

b) *Réalisent un pansement prolongé et direct des bronches et du poumon.* — Les expériences précédentes montrent d'une façon évidente que les injections intra-bronchiques pénètrent dans tout l'arbre aérien et imprègnent le parenchyme pulmonaire. Elles montrent de plus que le contact de la substance injectée et du parenchyme

pulmonaire est très prolongé. Elles réalisent ainsi un *véritable pansement pulmonaire*. De là l'idée de l'appliquer à la gangrène pulmonaire.

Applications à la gangrène pulmonaire

C'est M. Guisez qui a eu le premier l'idée de traiter la gangrène pulmonaire par les injections intrabronchiques, grâce à lui cette maladie est entrée aujourd'hui dans le cadre des maladies guérissables.

TECHNIQUE

Instruments. — L'instrumentation est extrêmement simple. Elle comprend : 1) un miroir laryngé ; 2) une seringue de 20 centimètres cubes ; 3) deux canules courbes dont la partie courbe mesure dix centimètres et dont le diamètre ne dépasse pas cinq millimètres. Une de ces canules est terminée en pomme d'arrosoir et servira pour faire l'anesthésie.

Solutions injectables. — Le plus souvent on emploie les solutions suivantes :

Huile goménolée de 5 à 10 o/o.

Huile gaïacolée à 5 o/o.

Argyrol à 5 o/o.

Dans les cas graves on emploie la solution d'huile goménolée à 10 o/o et on ajoute 0 gr. 25 d'iodoforme par injection.

Généralement on injecte de 15 à 20 grammes, soit tous les jours, soit tous les deux jours, deux fois par semaine ou une fois par semaine en tenant compte, comme dans tout traitement, de l'état du malade et de l'évolution de la maladie. Si on est forcé d'espacer les injections pour une raison quelconque (faiblesse du malade, appréhension du malade), on augmente les doses, mais sans dépasser jamais la dose maxima de vingt-cinq grammes.

Mode opératoire. — Plusieurs conditions sont indispensables pour que les injections soient efficaces, c'est-à-dire pénètrent réellement dans la trachée.

Nous décrirons la méthode préconisée par M. Guisez. Elle comprend deux parties : l'anesthésie et la technique des injections.

L'anesthésie est indispensable pour éviter les quintes de toux qui pourraient faire ressortir le liquide à injecter avant qu'il ait pénétré dans la trachée.

On fait l'anesthésie par étage : base de la langue, glotte, larynx, trachée. Pour l'anesthésie au-dessous du plan des cordes vocales on se sert d'une solution de cocaïne à 1/20 avec quelques gouttes d'une solution d'adrénaline au millième tandis que pour l'anesthésie de la muqueuse trachéale, étant donné la toxicité de la cocaïne et la rapidité de l'absorption par cette muqueuse, on

préfère l'emploi des produits moins toxiques tels que la solution d'alypine à 1/20.

Le malade est assis sur une chaise, la tête fortement renversée en arrière ; avec sa main droite il tire la langue enveloppée dans une compresse. L'opérateur à l'aide d'un tampon d'ouate, monté sur une sonde courbe, imbibé de la solution de cocaïne commence par anesthésier les plans supérieurs, sous le contrôle du miroir laryngé, en badigeonnant les muqueuses.

Une fois les parties supérieures anesthésiées, on procède à l'anesthésie de la muqueuse trachéale. Pour faire cela on injecte de 3 à 4 centimètres cubes de la solution d'alypine, avec une seringue munie d'une canule en pomme d'arrosoir, au-dessous des cordes vocales. On attend cinq à sept minutes pour que l'anesthésie se produise et on commence l'injection.

Technique des injections. Premier temps : le malade est assis la tête fortement renversée en arrière, la bouche largement ouverte, la langue dans une compresse tirée par lui même. *Deuxième temps* : la canule est poussée jusqu'au niveau de sa courbure .

Si on veut simplement faire une injection intratrachéale le malade reste assis et on injecte à l'aide de la seringue la quantité voulue. *Troisième temps :* Pour faire une injection intrabronchique on ordonne au malade de se coucher dans le décubitus latéral et de se pencher fortement sur le côté malade. On porte l'extrémité terminale de la canule vers la commissure labiale opposée à la bronche malade et son extrémité distale vers

la bronche à injecter. Et alors, presque à coup sûr, la totalité du liquide à injecter est poussée directement dans cette bronche. L'injection doit être faite lentement mais avec une certaine force pour aller dans la direction de la bronche sans toutefois provoquer d'accès de suffocation.

RÉSULTATS

Les résultats de la méthode sont remarquables. En effet à partir de 1910 tous les malades qui ont été traités par cette méthode ont guéri parfaitement et définitivement, sans jamais avoir eu de rechute.

En France particulièrement, les observations publiées par MM. Guisez, Mosny, Lereboullet sont concluantes.

Suivant l'opinion de M. Guisez (1). Il semble que cette thérapeutique soit un véritable spécifique de la gangrène pulmonaire ». Il explique ce résultat thérapeutique par le fait que les foyers intra-pulmonaires ne sont protégés par aucune zone de sclérose, comme c'est le cas dans les lésions chroniques, le parenchyme pul-

---

(1) Guisez. *Bul. de Soc. méd. des Hôpitaux*, Paris 15 mai, 1914.

monaire se laisse pénétrer par les principes contenus dans l'huile injectée dans les bronches.

Le Dr Brunetti, de Venise (1), a rapporté au Congrès de la Société italienne de laryngologie, en novembre 1913, quatre cas graves de gangrène pulmonaire guéris qu'il recommande chaudement par la méthode des injections intra bronchiques.

Grâce à l'obligeance de M. Joltrain, de MM. Paul Albert, Potherat et Marcorelles, nous pouvons rapporter dans le présent travail trois observations inédites de gangrène pulmonaire traitée et guérie par la même méthode.

Nous pouvons rapprocher de ces observations celle d'un malade atteint de dilatation bronchique qui s'est compliquée de sphacèle des parois des bronches et qui a été parfaitement guéri par les injections intrabronchiques. Nous devons cette observation à l'obligeance de M. le Professeur Widal.

De l'ensemble des observations que nous avons recueillies se dégagent un certain nombre de points, qu'il nous paraît important de mettre en lumière, au point de vue pratique.

1° *Procédé applicable à toutes les formes de gangrène Pulmonaire*, puisque nous avons :

Trois cas de *gangrène pleuro-pulmonaire.*

Deux cas de *gangrène massive* par grosse embolie gangréneuse.

---

(1) Brunetti. Congrès de la Société Italienne de laryngologie. Novembre 1913.

Trois cas de *gangrène diffuse* d'origine broncho-pneumonique.

Un cas de *gangrène diffuse* d'origine pneumonique.

Cinq cas de *gangrène circonscrite.*

Un cas de *gangrène des bronches.*

2° *Nombre d'injections qui ont été nécessaires dans chaque cas de gangrène pulmonaire pour amener la guérison.*

Le nombre d'injections varie suivant les formes de gangrène pulmonaire.

Dans les formes aigües et subaigües le nombre d'injections nécessaires pour amener la guérison varie en général entre cinq et quinze injections.

C'est seulement dans des cas très rares à évolution chronique, comme nous en avons un exemple, qu'on a pu atteindre le nombre de quarante-deux injections.

Il faut pour ce traitement, comme pour tout d'ailleurs, une tactique de la part du médecin qui fait varier le nombre des injections suivant l'état général du malade (en se guidant aussi sur la marche de l'infection) et son aptitude à supporter les injections intrabronchiques.

3° *Evolution de l'affection pendant le traitement.* — Dans toutes les observations, les premiers effets sont la disparition de la fétidité de l'expectoration, et de l'haleine. Ce résultat est obtenu très rapidement, généralement vers la troisième ou la quatrième injection.

L'expectoration change de caractère : de purulente, sanguinolente et putride, elle devient spumeuse et beaucoup moins purulente ; elle diminue notablement de

quantité pour disparaître complètement après.

La température s'abaisse dès la troisième injection ; encore avec quelques oscillations correspondant soit à l'établissement de vomiques, dues à l'élimination de foyers, soit à la formation de nouveaux foyers, pour revenir finalement à la normale et se maintenir aux environs de 37 degrés. Toutes les courbes se ressemblent dans leurs caractères principaux. Dans toutes les observations l'amélioration de l'état général a été manifeste et cela dès les premières injections ; le facies, toujours très mauvais et à aspect intoxiqué dans les formes graves se modifie progressivement ; l'appétit nul, à cause de la fétidité de l'haleine et de l'auto-intoxication, revient aussi très rapidement.

A l'auscultation tous les bruits anormaux consistant en râles humides, souffle à timbre caverneux, bruits de ramollissement pulmonaire disparaissent de façon parallèle à peu près complètement dès la sixième injection et ne se reproduisent plus.

Rien ne met tant en relief l'efficacité du traitement que le tableau symptomatique qui se déroule si pour une cause imprévue on a été forcé de suspendre le traitement.

Le hasard nous a permis d'observer un cas très démonstratif. Il s'agissait d'un malade atteint de dilatation bronchique, (obs. 15). Pendant neuf jours on lui avait fait trois injections intrabronchiques avec de l'huile goménolée à 5 o/o, 20 centimètres cubes. Son état s'était trouvé très amélioré : la température d'abord à 39° oscillait entre 37° et 37° 5, les quintes de toux étaient

devenues rares et non pénibles ; l'expectoration et l'haleine avaient perdu leur fétidité, le point de côté diminuait et l'état général s'était amélioré notablement. Les deux semaines suivantes le médecin ne peut pas pratiquer l'injection pour une cause indépendante du malade et alors on voit une recrudescence de tous les symptômes : la température monte progressivement jusqu'à 39° 5 ; les quintes de toux augmentent de fréquence et d'intensité à tel point que le malade ne peut plus dormir ; l'expectoration plus abondante reprend sa fétidité ; l'haleine devient également fétide ; le point de côté augmente ; l'appétit disparaît ; l'état général s'aggrave.

On recommence les injections et dès la première injection la température baisse jusqu'à 37° 5, le point de côté disparaît définitivement ; les quintes de toux diminuent d'intensité et de fréquence et le malade dort tranquillement ; l'expectoration n'est plus fétide et diminue progressivement de quantité pour disparaître les jours suivants ; l'appétit réapparaît et l'état général s'améliore.

Après cette injection on lui fait encore deux injections dans l'espace de deux semaines et le malade sort de l'hôpital complètement guéri.

OBSERVATIONS

OBSERVATION I

(MM. les Drs Joltrain et Paul Albert.)

Gangrène pulmonaire d'origine embolique. — Infection puerpérale. Phlébite, infarctus infectieux.

Mme B..., âgée de 24 ans, est entrée le 3 janvier 1914 dans le service du professeur Widal. On diagnostique un foyer de gangrène pulmonaire avec épanchement pleural siégeant à la base du poumon droit et survenu dans les conditions suivantes :

Au début du mois de décembre la malade craignant d'être enceinte, a consulté une sage-femme qui lui a introduit une tige de laminaire ; il s'est produit à la suite une légère hémorragie, qui s'est arrêtée assez vite. Huit jours après, introduction d'une nouvelle laminaire, qu'on laisse 48 heures. Le 14 décembre il se produit une élévation de température et un frisson ; l'état général devient très mauvais. La malade est entrée dans le service du docteur Ribemont-Dessaigne, où on a pratiqué un curetage. La température est tombée définitivement après quelques oscillations. Malgré une légère dou

leur dans l'aine droite et contre l'avis du chef de service, la malade est rentrée chez elle.

Radioscopie faite à l'entrée du malade dans le service

Dans la nuit elle a été prise d'un léger point de côté, et le lendemain elle a rendu des crachats hémoptoïques. C'est en se basant sur ces crachats et des râles crépitants que le diagnostic d'infarctus pulmonaire fut posé.

Le soir même, l'état de la malade revêt un cachet de haute gravité. La température monte à 40°, le pouls est petit incomptable et fuyant. La malade respire avec peine, les dents sont fuligineuses, le corps couvert de sueurs. A l'auscultation on perçoit quelques râles humides, et un léger souffle à la partie moyenne du poumon droit et un autre à la base, une diminution marquée du murmure vésiculaire, et une légère pectoriloquie aphone qui font immédiatement penser à un léger épan-

chement pleural concomitant. Mais ce qu'il y a de plus caractéristique chez cette malade, c'est la fétidité de l'haleine et des crachats, et sur ces symptômes appelé en consultation nous portons le diagnostic de gangrène leuropulmonaire à la suite d'un infarctus infecté du poumon. Une ponction pleurale exploratrice aussitôt pratiquée permet de retirer environ 10 cmc., d'un liquide bouillon sal d'odeur très fétide presque fécaloïde et dans ce liquide l'examen microscopique ne révèle aucun globule de pus, aucune cellule endothéliale mais de vagues débris fibrineux et une quantité considérable de microbes parmi lesquels dominent des diplocoques et un bâtonnet fin. L'ensemencement de ce liquide aux milieux anaérobies donne 18 heures après un dégagement considérable de gaz qui fait sauter le bouchon de paraffine et de nombreuses cultures se développent.

En présence de ce léger épanchement de pleurésie putride nous envoyons cette malade dans le service du docteur Widal.

L'état général est assez mauvais ; la température à 38,9 ; le pouls rapide et mou ; les lignes sthétoscopiques sont restées les mêmes, mais il semble que l'épanchement ait diminué, une nouvelle ponction exploratrice ne ramenant pas de liquide. L'examen radioscopique montre d'abord la présence d'un foyer opaque à la partie moyenne en arrière et d'un léger épanchement pleural. Le diaphragme paraît parésié et ne se modifie plus sous l'influence des mouvements respiratoires. Le foyer de gangrène paraît très humide, mais on n'hésite pas sur la conduite à tenir, en raison surtout de la présence d'un épanchement putride dont on connaît l'évolution fatale habituelle.

Un chirurgien consulté, le Dr Mocquot, conseille l'intervention chirurgicale, mais le Pr Widal décide auparavant de tenter les injections intrabronchiques d'huile goménolée, en même temps qu'on pratiquerait dans la plèvre, à l'endroit de l'épanchement, une injection analogue.

Les injections intratrachéales sont pratiquées par le Dr Paul Albert. Après la première, la température descend le lendemain matin à 37,6, mais remonte le soir. Cependant, l'état général est meilleur, et la fétidité de l'haleine diminue.

Après la 2e injection intratrachéale de 20 cc. d'huile goménolée au 1/50 pratiquée, il semble que la température tombe définitivement, en même temps que la fétidité de l'haleine diminue et que les crachats sont moins abondants.

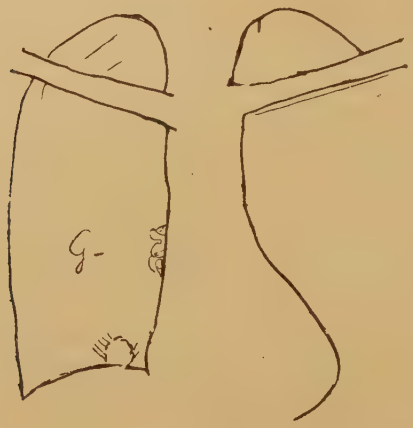

Radioscopie faite lors de la sortie de la malade

On pratique encore à cette malade 3 ou 4 injections intratrachéales d'abord d'huile goménolée au 1/50, puis 1 ou 2 au 1/100, alors qu'elle paraît beaucoup mieux.

Les signes sthétoscopiques montrent la disparition, en l'espace de dix jours, des râles caverneux et du souffle entendus à l'entrée ; la pectoriloquie aphone aussi disparaît et un examen radioscopique nouveau montre que le foyer a considérablement diminué. A peine une ombre légère limitée à la base en même temps que l'épanchement pleural a entièrement disparu.

La malade sort de l'hôpital après 6 semaines de traitement et nous avons eu l'occasion de la revoir, entièrement guérie, sans que plus aucun signe sthétoscopique subsiste.

Le 19 juin on a revu la malade et la radioscopie montre : Course diaphragmatique égale des deux côtés (3 cm) ; pas d'adhérences pleuro-diaphragmatiques clarté des bases absolue et égale des deux côtés.

La malade se porte tout à fait bien.

OBSERVATION II

(M. le Docteur Potherat)

Gangrène pulmonaire d'origine embolique

Le 3 septembre 1913, entrait à ma maison de santé, Mme N..., âgée de 46 ans, porteuse d'un volumineux fibrome dont elle se plaignait depuis deux ans. Tout d'abord elle n'en souffrit pas ; mais depuis mars dernier elle commença à souffrir de l'abdomen en même temps que ses forces diminuaient et qu'elle commençait à maigrir. Ces phénomènes allèrent en s'accentuant, l'appétit devint complètement nul, les urines rares et apparut un ptyalisme abondant. Le médecin traitant pensait même à la coexistence d'un cancer de l'estomac d'au-

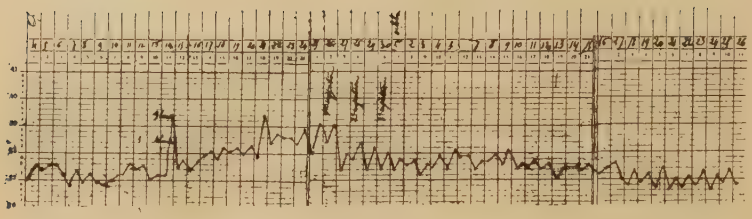

Courbe de température — Observation 2

tant plus que les derniers temps la malade maigrissait de cinq livres en trois jours, ne se nourrissait plus que d'une façon minime, rejetant à peu près tout ce qu'elle prenait.

Soumise aux injections de sérum artificiel et d'huile camphrée, la malade fut opérée le 9 septembre. Opération régulière, sans surprises ; le fibrome pesait 3 kilogs.

Les suites furent tout d'abord normales mais le 14 septembre la malade se plaignit dans la journée d'un point de côté gauche survenu à la suite d'un courant d'air. A 4 heures, la température était de 38°5, à 9 heures du soir 39°4.

On fit des applications de cataplasme sinapisé et le lendemain la température était revenue au niveau de 37°5.

L'auscultation les jours suivants ne révèle que quelques sibilances et quelques râles sous-crépitants. Malgré la thérapeutique instituée, la température monte progressivement et le 21 elle atteignit 39° 4. En même temps, l'expectoration qui les jours précédents était de peu d'importance augmente et devient au matin, moins fétide, crachats nummulaires. A l'auscultation on constate un foyer de souffle amphorique avec gargouillement. Matité dans les deux tiers de la hauteur du poumon ; à la partie inférieure, absence de murmure vésiculaire. Ses ponctions ne ramènent pas de liquide. Le diagnostic de gangrène pulmonaire est portée. Thérapeutique habituelle, mais

pas d'amélioration. Sur les conseils du docteur Lion appelé en consultation on fait des injections intra-musculaires de Lantol, sous-cutanées d'huile encalypholée et intra-trachéales d'huile goménolée. Injection de 20 cc. Dès la première injection, le 26 septembre il y eut amélioration, la température tombe à 38° 4 et l'expectoration devient moins fétide. Deux injections furent faites de deux en deux jours. La température devient régulière, gagnant progressivement le voisinage de 37°. Plus de fétidité de l'haleine et de l'expectoration qui tarit peu à peu. Les phénomènes pulmonaires s'amendent et 3 semaines après on ne constate plus à l'auscultation qu'un peu de respiration soufflante.

Le 26 octobre le malade sort de l'hôpital complètement guéri.

OBSERVATION III

(Communiquée par M. Marcorelles

Gangrène pulmonaire à forme diffuse

M. G..., âgé de quarante-huit ans, marchand de vin, relativement sobre, a été pris le 8 février d'un point de côté plus accentué à droite. Cependant le malade a pu vaquer à ses occupations jusqu'au 13 février.

Le 18 février il a été vu par M. le Docteur Marcorelles qui constata des râles muqueux disseminés dans les deux poumons mais plus nombreux du côté droit, de la submatité à gauche et de la matité absolue à droite). La température

était à 39° 8. Le malade expectorait des crachats fétides sanguinolents. M. Marcorelles pose le diagnostic de gangrène pulmonaire et lui pratique une injection intrabronchique de 20 centimètres cubes d'huile goménolée.

Le lendemain on fait la radioscopie et on constate à la base droite une ombre de la dimension de la paume de la main et

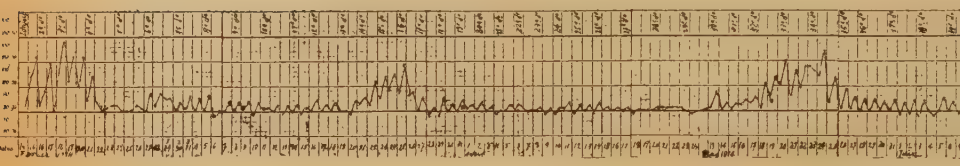

Courbe de température. (Observation n° III

du côté gauche, au niveau de la pointe d'omoplate, une ombre de la dimension d'une pièce d'un franc.

On continue les injections de 20 c.c dans chaque bronche tous les deux jours, c'est à dire que le malade a reçu en somme trois injections jusqu'au 24 février, jour où la température a fait une chute complète, et où les crachats devenus moins abondants ont perdu totalement leur fétidité. En même temps les signes sthéthoscopiques ont diminué notablement.

Le malade se trouvant dans de mauvaises conditions hygiéniques se décide à rentrer à l'hôpital des Frères Saint-Jean, le 26 février.

Le 27 février la température remonte à 37° 8 et le point de côté apparaît à droite. Les signes stétoscopiques s'accentuent et on constate un nouveau foyer.

Le 2 mars on constate un nouveau foyer mais cette fois-ci du côté gauche.

Le malade continue à recevoir régulièrement tous les deux jours des injections d'huile goménolée dans les deux bronches. De temps en temps il fait des foyers de gangrène tantôt à gauche, tantôt à droite.

Le 19 mars on le soumet de nouveau à l'examen radioscopique et on constate que le poumon gauche est parfaitement translucide ; du côté droit à la place de l'ombre étendue constatée lors du premier examen radioscopique il ne reste que de très légères taches grisâtres.

Au commencement d'avril l'état du malade s'améliore, il ne présente plus de point de côté ; l'expectoration est presque nulle et sans aucune odeur ; la température reste normale.

On espace les injections en les pratiquant deux fois par semaine. Cet état se maintient jusqu'au 24 avril, jour où le malade sort de l'hôpital et part pour la campagne où il reste trois semaines environ. Il revient le 13 mai parce que tous les phénomènes de gangrène pulmonaire réapparaissent. M. Marcorelles recommence le traitement d'injections intrabronchiques, il se produit une amélioration notable dès les premières injections.

Actuellement, 14 juin, le malade se porte bien il n'a plus fait depuis d'accident de gangrène pulmonaire et on peut le considérer comme complètement guéri.

OBSERVATION IV

(Par M. Guisez)

(Extrait du Bull. de Soc. Méd. des Hôp., 1911, 7 juillet.)

Gangrène pulmonaire. — Injections intrabronchiques. — Guérison.

Le malade nommé M..., âgé de 26 ans, garçon de café, 165, rue de Rennes, entre le 31 octobre à l'hôpital Cochin, service de M. le professeur Chauffard, pour un point de côté droit. Aucune maladie antérieure. Le 28 octobre (1910) dernier, étant en pleine santé, sans antécédents bacillaires (pas de sueurs nocturnes, pas de toux, etc., ni grippe), le malade ressent un point de côté droit qui s'installe progressivement, gênant la respiration.

Depuis le 26 octobre, le malade se sentait courbaturé et fatigué, il toussait un peu et avait des crachats verts assez abondants et déjà fétides — pourtant il n'a pas arrêté son travail.

En entrant le 31 octobre à l'hôpital, il présente : un point de côté droit intense, toux, crachats verts abondants, anorexie, herpès labial. La température est de 39° 7, le malade est assez prostré. En examinant l'appareil respiratoire, on trouve :

I. A l'inspection, respiration moins ample à droite.

II. A la palpation, abolition presque absolue des vibrations thoraciques dans les deux tiers inférieurs du côté droit.

III. A la percussion, matité absolue dans la même zone.

IV. A l'auscultation, abolition à peu près complète du murmure vésiculaire, dans cette même région en arrière ; pas

de souffle, pas de râles, la respiration reparaît vers l'aisselle, pas d'égophonie, légère atténuation de la voix, pas de pectoriloquie.

Poumon gauche, respiration supplémentaire.

Crachats verts abondants, nummulaires, flottant dans un liquide séreux.

Examen radioscopique : Zone d'opacité sus-diaphragmatique à droite, sommet gauche grisâtre, chaîne de ganglions inter-trachéobronchiques à gauche.

3 novembre. La respiration s'est légèrement modifiée à droite, foyer de râles humides au tiers inférieur du poumon droit. Les crachats restent verts, abondants et fetides.

9 novembre. A l'examen radioscopique, il semble que la zone d'opacité sus-diaphragmatique s'est dédoublée : on constate, en effet, au niveau du 6e et 7e espaces intercostaux, une bande claire horizontale de deux travers de doigt, environ, au-dessus et au dessous, une zone obscure.

12 novembre. La température remonte, sueurs, malaises, frissons, augmentation assez notable de l'expectoration, à laquelle se sont mêlés des crachats sanguinolents ; de plus, recrudescence de la fétidité. A l'*auscultation* on trouve un souffle assez superficiel localisé aux deux tiers inférieurs droits.

On fait une injection intra-bronchique de 10 centimètres cubes d'huile goménolée et mentholée.

17 novembre. Le malade a bien supporté son injection, il se trouve bien. Température 37° 5, expectoration moins abondante et moins fétide (crachats rouillés) : à la base droite, léger souffle cavitaire.

18 novembre. L'expectoration diminue de plus en plus, les crachats sont verdâtres, presque plus fétides.

A l'auscultation, les signes cavitaires ne s'étendent plus à la base droite.

21 novembre. Bon état général, le malade se trouve beaucoup mieux, l'expectoration est devenue rare, la fétidité a complètement disparu.

A l'auscultation, le souffle disparaît et fait place au murmure vésiculaire, on commence à l'entendre dans presque tout le poumon droit.

A la palpation, les vibrations reviennent.

A la percussion, submatité.

Cinquième injection d'huile goménolée, sans menthol (12 cent. cubes). Nous décidons, en effet, de supprimer le menthol, ce médicament nous ayant paru être la cause d'une légère hémoptysie chez un de nos malades.

Au total, dix injections ont suffi à amener la guérison du malade et à remonter complètement son état général.

OBSERVATION V

(Par M. Guisez)

(Extrait du Bull. de Soc. Méd. des Hôp. 1911, 7 juillet)

njections intra-bronchiques massives, pour gangrène pulmonaire, chez une femme tuberculeuse

Il s'agit d'une malade, âgée de cinquante-sept ans, qui présente une expectoration extrêmement fétide depuis plus d'un an. Cette malade, sur le passé pathologique de laquelle nous serons très bref, est à la fois brightique, tuberculeuse, avec infiltration et ramollissement du poumon gauche, bruits de souffle caverneux à la partie moyenne de ce poumon. A

droite, râles au sommet et infiltration de ce côté également.

Le symptôme pour lequel le docteur Stodel, médecin traitant, et le docteur Rénon, médecin des hôpitaux, appelé en consultation, nous demandent de faire les injections intra-trachéales, était une fétidité de l'expectoration, tellement forte dans ces derniers temps que le séjour dans la chambre était impossible. Cette fétidité date de plus d'un an. Pour la faire disparaître toutes les médications ont été successivement employées : gaïacol sous-cutané, hyposulfite de soude, rien n'a fait dans ce cas. L'expectoration est de couleur grisâtre, sphacélique, striée de sang. La température élevée aux environs de 38 degrés, varie entre 38 et 39 degrés. Etat général mauvais. La situation était donc tout à fait critique.

Nous avons fait successivement en janvier et février 1911, huit injections intra-trachéales, soit d'huile goménolée au 1/5 soit d'huile gaïacolée au 1/10. Nous avons rencontré, au début, à cause de la faiblesse de la malade, des difficultés considérables ; la malade se prêtait très difficilement à nos injections, montrant très mal son larynx et sa glotte. Aussi, les premières n'eurent pas grande action ; mais dès la troisième que nous pûmes faire régulièrement, la fétidité de l'expectoration a diminué considérablement pour disparaître ensuite complètement lors de la cinquième injection. De plus, l'état général a été beaucoup meilleur immédiatement, et la toux qui était incessante et quinteuse, a suivi également une marche parallèle.

Après la septième injection, repos de six jours ; la fétidité ne reparaît pas, l'expectoration est presque nulle, la toux n'est plus quinteuse. Auscultation : amélioration considérable des signes sthétoscopiques, disparition des râles muqueux ; à

gauche, on ne perçoit plus que le souffle caverneux ; à droite, disparition également des râles sous-crépitants du sommet du poumon.

L'examen bactériologique de l'expectoration fait au début d'avril par M. Henri, au laboratoire de la Sorbonne, montre dans trois préparations différentes la disparition complète du bacille de Koch. Il existe des bactéries secondaires. L'état général redevient tout à fait bon et tous les signes à l'auscultation ont disparu.

OBSERVATION VI

(par Mosny et Fr. Saint-Girons)

(Extrait du Bull. de Soc. Méd. des Hôp. 1911, 7 juillet)
(Résumé).

Pleurésie putride et gangrène pulmonaire guérie à la suite d'injections intrapleurales et intratrachéales d'électrargol.

Léontine, tailleuse, âgée de ving-six ans entre à l'hôpital le 12 janvier 1911, pour des douleurs siégeant dans l'hémithorax droit et accompagnées d'un certain degré de dyspnée.

Rien de particulier dans ses antécédents familiaux.

Antécédents personnels. — Bronchopneumonie à l'âge de dix-huit mois, rougeole dans l'enfance. La malade a toujours toussé de temps en temps et s'enrhumait facilement, mais depuis un an la toux est devenue plus fréquente.

Il est à signaler également des crises d'épilepsie essentielle depuis l'âge de neuf ans ; la dernière crise remonte au mois de juillet 1910.

La maladie actuelle a été précédée par une période de

malaise général et d'affaiblissement accru encore par des rhumes fréquents.

Quelques jours avant son entrée à l'hôpital la malade a été prise d'un point de côté assez violent dans tout le côté droit irradiant dans l'épaule et les bras, accompagné de légers frissons.

Les jours suivants le point de côté s'exagère gênant la respiration et les mouvements des bras même.

A l'examen de la malade on constate une légère dyspnée et les douleurs du côté droit sont intenses. La base droite est absolument mate sur quatre travers de doigts, la respiration y est diminuée, mais les signes sthétoscopiques font défaut : ni souffle, ni egophonie, ni pectoriloquie aphone, ni frottement, ni râle. Au sommet droi il existe une légère élévation de la tonalité avec un peu d'afffaiblissement du murmure vésiculaire mais sans bruit adventice. Dans les deux poumons existent quelques râles ronflants et sibilants.

Rien de particulier du côté des autres appareils. Les urines sont normales, les réflexes sont normaux. Le pouls est à 100, la tension artérielle est $\frac{\text{tension systolique}}{\text{tension diastolique}} = \frac{12}{8}$ au sphygmosignal de Vaquez. La température est à 38° 2, l'état général est assez bon.

Une ponction exploratrice donne issue à un liquide citrin, très fibrineux, sans odeur.

Deux jours après apparaît un souffle doux avec égophonie et pectoriloquie aphone, la toux devient plus fréquente et amène le rejet de crachats grisâtres, sans odeur.

Les jours suivants l'état de la malade s'aggrave.

La température remonte à 39°, le pouls est à 120 ; la respiration est rapide (40 et 50) superficielle avec tirage sus-

sternal, le point de côté est intense, la toux est fréquente, l'expectoration est abondante et devient très fétide. A l'auscultation on perçoit à la base droite et jusqu'à la pointe de l'omoplate un souffle intense à caractère tubaire presque cavitaire ; à la base gauche on trouve un foyer de râles crépitants au centre duquel on entend un souffle tubaire. La ponction exploratrice, pratiquée le 18 janvier, amène du *liquide citrin très fétide*. Le liquide pleural retiré le 23 est purulent, épais, verdâtre, mal lié d'odeur infecte. Le jour même on injecte dans la plèvre 45 cc. d'électrargol et le lendemain le liquide retiré par la ponction toujours épais est cependant moins fétide. On injecte encore 50 cc. d'électrargol. L'état général s'améliore, le point de côté devient moins violent, l'expectoration moins abondante n'est presque plus fétide, la ponction exploratrice *ne ramène pas de liquide* le jour suivant. Les signes sthétoscopiques persistent. L'*examen radioscopique* fait constater une obscurité du côté droit remontant jusqu'à la 7e côte. Au niveau de la 6e côte se voit une bande claire horizontale restant telle quand on fait incliner la malade.

Les choses se maintiennent ainsi jusqu'au 14 février. Ce jour-là la malade se sent moins bien et la température monte le soir à 38° 4. A partir de ce moment l'état général s'aggrave, la fièvre persiste, les signes sthétoscopiques également. La ponction exploratrice de la plèvre droite faite le 17 février amène du pus verdâtre épais extrêmement fétide, en même temps les crachats commencent à répandre une odeur infecte. Injection intrapleurale de 50 cc d'électrargol. L'état général restant grave le 18 et 19 février, s'améliore à partir du 21 février. L'*examen radioscopique* montre de l'obscurité de la base droite masquant le sinus costo-diaphragmatique, sa limite

supérieure est horizontale. Au-dessus de cette limite et reposant sur elle est une zone très claire, arrondie, mesurant 2 à 3 centim. carrés environ et correspondant à la 9me côte, à 2 centimètres au-dessous de la ligne verticale passant par l'angle intérieur de l'omoplate. La température revient à la normale, l'expectoration devient moins abondante, mais elle est encore fétide.

Le 24 février, la malade a une crise épileptique analogue à celles qu'elle a présentées autrefois mais sans morsure de la la langue ni incontinence d'urines. Malgré cet incident, on pratique sous le contrôle du laryngoscope une injection intra-trachéale de 20 cc. d'électrargol qui est très bien supportée. Les 25 et 26 février, l'état général est satisfaisant, la température est normale, les signes sthétoscopiques ne sont pas modifiés.

Le 27 février et le 1er mars on pratique encore des injections intra-trachéales de même quantité d'électrargol. L'expectoration devient peu abondante et presque sans odeur. La ponction exploratrice est négative dans les 2e et 10e espaces intercostaux. L'égophonie devient moins nette, la pectoriloquie aphone disparaît et le souffle léger constaté encore le 3 mars, disparaît le 6. La respiration reste encore obscure à la base droite. L'examen radioscopique pratiqué le 4 mars, fait constater la translucidité des poumons dans toute leur étendue. Le 7 mars, on fait une injection intra-trachéale de 10 cc. d'électrargol.

Le 8 mars, il existe dans la base droite de petits râles sous-crépitants avec retentissement de la voix sans égophonie et pectoriloquie aphone. Au niveau du 9e espace intercostal à deux travers de doigts en dedans de la ligne épineuse sur une petite zone on trouve un souffle très lointain avec égophonie et râles sous-crépitants.

Le 11 mars *l'examen radioscopique* montre que le poumon droit est absolument clair et le cul-de-sac costodiaphragmatique est très net.

Le 14 mars, le foyer limité a disparu ; la base droite reste mate avec retentissement de la voix et les râles sous-crépitants à bulles espacées et irrégulières.

Le 17 mars. Injection intratrachéale de 15 centimètres cubes d'électrargol ; L'état général est excellent, mais les signes sthétoscopiques, persistent.

Le malade sort de l'hôpital le 21 mars : Le 1er avril elle revient se faire examiner. L'état général est excellent. Les poumons et la plèvre sont normaux tant à l'auscultation et à la percussion qu'à l'examen radioscopique.

Le poids corporal est de 55 kilog. (au lieu de 56 le 13 janvier, épanchement pleural). La tension artérielle est $\frac{TS}{TD} = \frac{14}{8}$ (au lieu de $\frac{12}{8}$ le 14 janvier).

OBSERVATION VII

(par M. Guisez)

Extrait des *Bull. et Mém. de la Soc. Méd. des Hôp. de Paris* (Séance du 24 novembre 1911)

Gangrène pulmonaire. Injections intrabronchiques

7 juin. Malade qui entre à l'hôpital Saint-Antoine (dans le service du docteur Decloux), parce qu'il tousse, qu'il a des hémoptisies et des crachats fétides. Le facies est pâle ; il est déprimé et l'haleine a l'odeur caractéristique de gangrène.

Le début de l'affection remonte à trois semaines. Début

brusque par une douleur siégeant dans la moitié gauche du thorax, accompagnée de frissons, de dyspnée et de fièvre.

A plusieurs reprises (quatre ou cinq fois), il a, depuis cette époque, présenté des hémoptisies peu abondantes, survenant dans des accès de toux et mêlées à des crachats fétides, purulents, noirâtres. La fétidité provoquait des nausées.

Poumons. Il existe au niveau de l'angle inférieur de l'omo-

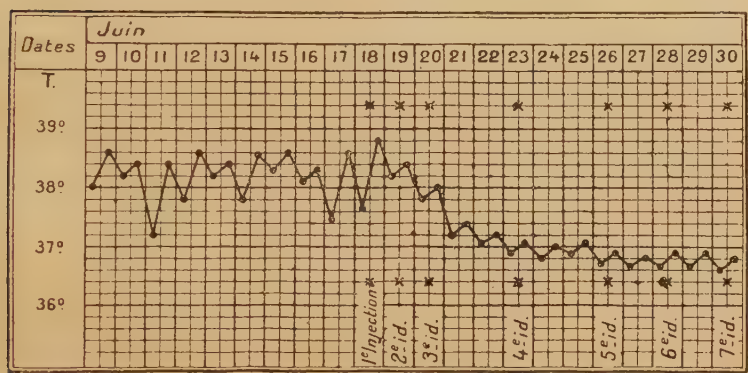

Courbe de température (les croix indiquent les injections intratrachéales)

plate gauche, près de la colonne vertébrale, une zone très limitée où il y a un peu de submatité et où l'on constate à l'auscultation un léger souffle et quelques râles humides.

Rien à droite.

Cœur. P. 80. Pointe dans le 5e espace, en dedans de la ligne mamelonnaire ; dimensions normales, pas de bruits anormaux.

Foie. Ne déborde pas les fausses côtes.

Reins. Un peu d'albumine.

Température. 38° 1, 38° 5.

8 juin. On ne retrouve plus les signes sthétoscopiques perçus la veille.

9 juin. Examen radioscopique. — Il existe dans le poumon gauche, près de la colonne vertébrale, au niveau de l'apophyse épineuse de la septième vertèbre dorsale, une zone opaque, bien limitée par un contour arrondi ; le centre est clair, mais il n'existe pas de liquide à l'intérieur.

On pratique de la révulsion à ce niveau. Ventouses sèches et scarifiées.

16 juin. L'expectoration persiste très abondante, muco-purulente, à odeur gangréneuse très accentuée.

Examen radioscopique. Toujours la même opacité du poumon gauche, mais elle s'étend un peu plus en dehors, suivant la direction de l'interlobe.

Le malade se plaint de douleurs sises dans la partie gauche du thorax, sur la ligne axillaire, douleurs réveillées par la toux.

17 juin. Au niveau du foyer, la respiration est légèrement soufflante à l'expiration. Jusqu'à ce jour, la température s'est maintenue entre 37 et 38°5, avec des différences de 0°2 à 0°5 entre le matin et le soir.

Tous les matins, crachats extrêmement abondants et très fétides. L'haleine est très fétide. Notre collègue le Dr Decloux nous demande de faire des injections intrabronchiques d'huile goménolée ; celle-ci sont faites par notre ami et assistant le Dr Marcorelles.

18 juin. Première injection intratrachéale d'huile goménolée (10 centimètres cubes).

19 juin. Deuxième injection de 15 centimètres cubes,

20. juin. Troisième injection de 20 centimètres cubes.

22 juin. La fétidité des crachats et de l'haleine est beaucoup moindre. Le facies du malade est meilleur, il se sent mieux.

La température est normale, l'appétit, qui avait disparu, est revenu dès la troisième injection.

23 juin. Quatrième injection de 20 centimètres cubes d'huile goménolée à 1/10.

26 juin. Cinquième injection de 20 centimètres cubes d'huile goménolée à 1/10.

Le malade ne crache presque plus, se sent bien mieux.

L'image radioscopique ne s'est pas modifiée.

Actuellement, l'image radioscopique est la même qu'avant l'injection. Dix minutes après l'injection, on constate du liquide dans la partie malade, en secouant le thorax comme dans l'hydropneumothorax, alors qu'on n'en avait jamais constaté auparavant. Enfin le liquide de l'injection est constaté par la radioscopie *loco dolenti*.

En somme, amélioration constatée par le malade au point de vue douleur : crachats moins abondants, beaucoup plus clairs et disparition à peu près complète de l'odeur. Etat général meilleur, augmentation de l'appétit. Le malade demande à quitter l'hôpital. Après la sortie de l'hôpital, on fait encore une série de six injections tous les deux jours. L'auscultation fait constater un murmure vésiculaire, normal, sans bruits adventices du côté malade. Il persiste seulement un peu de rudesse de la respiration au tiers moyen et un peu de diminution du murmure vésiculaire, à la partie inférieure.

L'expectoration est nulle, et le malade a repris sa vie habituelle et son facies est celui d'un sujet bien portant. Il a gagné 12 livres depuis sa sortie de l'hôpital (15 novembre 1911). Il s'agit donc, en somme, d'un cas net de guérison de gangrène pulmonaire dont le début remontait à 15 jours et tous les signes, aussi bien d'expectoration que d'auscultation, et ceux concernant l'état général, sont revenus à la normale.

OBSERVATION VIII

Gangrène pulmonaire, à forme grave (1). Injections intrabronchiques. Guérison

(par M. Guisez)

Il s'agit d'un malade âgé de 25 ans, que nous avons soigné avec le Dr Rabant, de Paris, pendant le mois d'octobre et le début de novembre 1911. L'affection remontait au 30 septemqre et s'est manifestée tout d'abord par une violente douleur dans l'épaule droite accompagnée d'inappétence, de malaise général, mais sans détermination locale bien nette, et jusqu'au 21 octobre, état typhoïde assez caractérisé, avec petite toux sèche persistante, sans grand signe à l'auscultation : quelques râles sibilants, disséminés et rares, un peu d'obscurité respiratoire et de submatité à droite. De temps à autre, à la fin de cette période, apparaît de la fétidité de l'haleine.

A signaler, comme étiologie, ce fait que, quelques jours avant le début, le malade a failli se noyer à la mer, qu'on a dû le soutenir dans l'eau, la tête s'immergeant et qu'il y a eu certainement introduction d'eau de mer dans les bronches par aspiration.

Après quelques jours, abaissement de la température (du 18 au 25 octobre), grand frisson et ascension nouvelle de la température : à partir des jours qui suivent, on trouve, à droite de la matité en avant au-dessus du foie, tournant sous l'aisselle et un peu en arrière ; souffle inspiratoire axillaire. La température oscille entre 38° et 39° 5.

---

(1) Observation rédigée et suivie journellement par le Dr Rabant.

Séro-diagnostic négatif.

Le 30 septembre, examen radioscopique (Drs Rist et Cunéo) : « Zone obscure en avant séparée du foie par une bande claire, s'étendant sous l'aisselle en s'élargissant dans le sens vertical, gagnant peu en arrière. En avant, dans la partie la plus obscure, dans le 3e espace intercostal et à quelques centimètres du bord droit du sternum, on voit une partie plus obscure avec une zone centrale plus claire correspondant à un foyer de broncho-pneumonie gangréneuse, avec petite cavité centrale, grande environ comme une pièce d'un franc.

Le malade tousse beaucoup mais ne crache pas : la fétidité de l'haleine, après les quintes de toux, persiste. Sueurs profuses.

Le 1er octobre, première petite vomique peu abondante.

Du 1er au 4 octobre, aucun crachat ne reparaît. Température le soir, 39°5.

Le 4 octobre, deuxième vomique assez abondante ; un grand verre de pus fétide, sanguinolent. Ce même jour, on commence des injections intrabronchiques d'huile goménolée (Dr Guisez. A l'auscultation, aussitôt après l'injection, un peu de gargouillement dans le premier espace intercostal droit.

Le 5 et le 6 octobre, nouvelles injections intrabronchiques : aprés ces trois injections, la température commence à tomber. La matité est moins prononcée, le souffle a disparu ; il n'y a plus de gargouillement. Le malade continue à cracher des crachats purulents, sanguinolents et fétides.

Le 11 octobre, nouvelle vomique, moins abondante, pus non fétide, mais fétidité très prononcée de l'haleine après la toux.

Examen des crachats (11 octobre : Laboratoire Carrion et Hallion) ;

Pas de bacilles de Koch ;

Nombreux diplocoques prenant le Gram ;

Bacilles ne prenant pas le Gram, peu nombreux ;

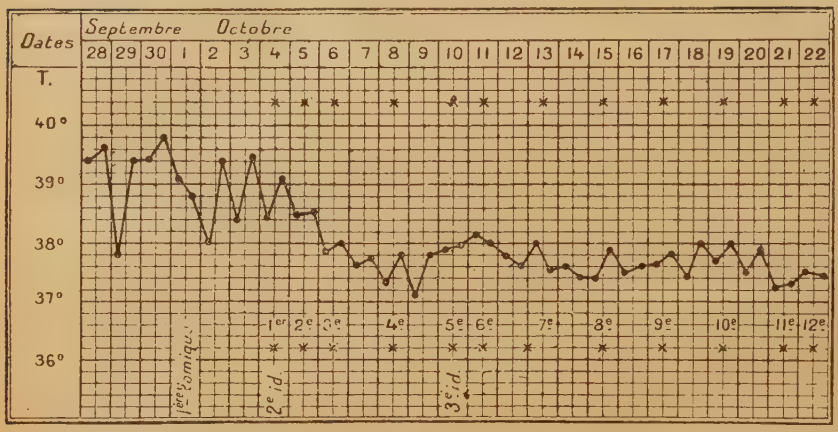

Quelques streptocoques, prenant le Gram ; quelques bacilles prenant le Gram ;

Nombreux globules rouges ; leucocytes assez nombreux, surtout polynucléaires altérés.

A partir du 11 octobre (6e injection), les injections intrabronchiques sont faites avec de l'huile goménolée et de l'huile gaïacolée à parties égales.

A partir du 12 octobre, les crachats fétides disparaissent ; la fétidité de l'haleine reparaît de temps à autre, après la toux mais très diminuée.

Quelques râles humides en avant, dans le 3e espace intercostal droit ; en arrière, gros frottements pleuraux nombreux dans toute la hauteur.

L'état général s'améliore, l'appétit et le sommeil reviennent.

Le 19 octobre, au soir, légère hémoptysie.

Le 20 octobre, un peu d'odeur des crachats reparaît avec légère fétidité de l'haleine ; les quintes de toux sont plus fréquentes, les crachats abondants.

Le 21 octobre, on ajoute de l'iodoforme aux injections (0 gr. 25 par 20 centimètres cubes), la fétidité diminue, ne reparaît plus dans l'haleine que de loin en loin.

Du 24 au 28 octobre, trois injections intrafessières d'électrargol (5°). Les frottements pleuraux diminuent, les crachats diminuent un peu. Rejet de quelques moules bronchiques fétides.

Depuis le 27 octobre, la température reetale est normale.

A partir du 31 octobre, toute fétidité de l'haleine a disparu. Çà et là, quelques gros frottements pleuraux en arrière.

L'état général s'améliore très sensiblement.

Nouvelle analyse des crachats (5 novembre) :

Pas de bacilles de Koch ;

Nombreux diplocoques prenant le Gram ; nombreux bacilles prenant le Gram ;

Coccobacilles, ne prenant pas le Gram, ayant le caractère du bacille de Pfeiffer, peu nombreux ;

Nombreux leucocytes, surtout polynucléaires, altérés, sans globules rouges.

Le 3 novembre, reparait un peu de fétidité de l'haleine, mais après ce moment, elle disparaît définitivement. Le malade commence à se lever et à circuler dans l'appartement.

Depuis le 13 novembre (dernière injection), les crachats diminuent de jour en jour de façon notable. L'appétit est excellent ; le malade peut dormir complètement allongé. La toux devient rare. L'état général est excellent.

Le 19 novembre, les signes locaux ont complètement disparu ; le malade qui a repris sa vie presque normale, peut être regardé comme tout à fait guéri.

OBSERVATION IX

(par M. Guisez)

Nouveau cas de gangrène pulmonaire guéri par la méthode des injections intra-bronchiques

Extrait des *Bull. et Mém. de la Soc. médic. des Hôp. de Paris.* (Séance du 7 mars 1913).

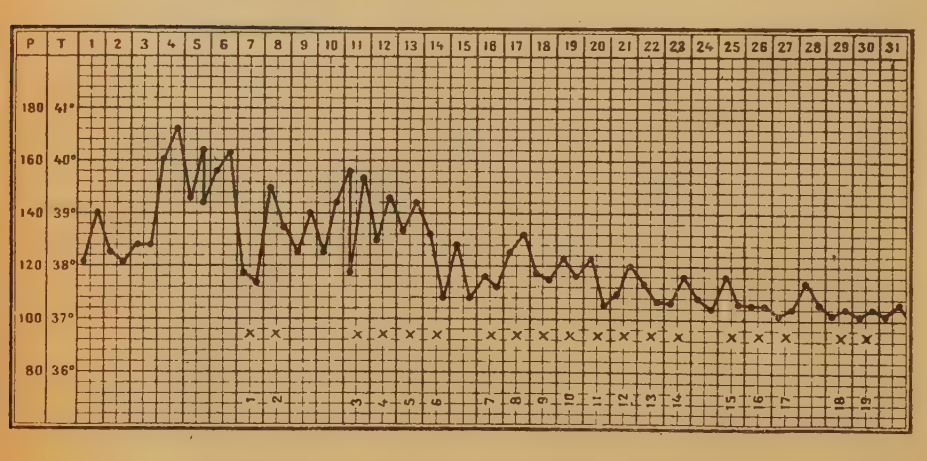

M. L..., 32 ans, professeur de lycée. Vu la première fois le 12 novembre 1912. Homme déprimé, foie fonctionnant mal ; habitudes de café ; intoxiqué par un usage habituel d'alcool, surtout sous forme d'apéritifs,

Température à 39 degrès ; se plaint d'un point de côté sous le sein droit. A la percussion, sonorité normale dans l'étendue des deux poumons en arrière. En avant, persécution à gauche, à droite, matité sous-claviculaire, s'étendant dans un zone de 20 centimètres environ dans le sens vertical.

A l'auscultation, au sommet droit, diminution considérable du murmure vésiculaire et râles crépitants. Expectoration abondante, sanguinolente, très purulente.

Le 21, les crachats, de plus en plus abondants et purulents, prennent une odeur fade de gangrène. Il y a des frissons, des transpirations consécutives.

Le 24, crachements de sang pur. On peut évaluer à deux ou trois crachoirs la quantité expectorée dans les vingt-quatre heures examen bactériologique : tétragènes et Pfeiffer avec pneumocoques).

Le cœur se maintient ; les urines sont suffisantes, pas d'albumine, mais l'état général est peu brillant, la mine mauvaise, le teint pâle et plombé. Température très élevée (voir la courbe) oscillante entre 38°5 et 40°.

Une série d'injections intraveineuses d'électrargol sont pratiquées (7 à 8) sans résultat durable.

Le 4 décembre l'expectoration devient d'une fétidité extrême et un foyer de râles crépitants apparaît à la base du poumon gauche, avec point de côté, frissons transpiration abondante.

L'auscultation permet de constater au sommet droit la formation d'une petite cavité avec râles caverneux et souffles, râle crépitants à la base droite et à la base gauche.

Nous sommes appelés par le docteur Main pour voir ce malade. Nous le trouvons très déprimé, sa figure est fatiguée; il est haletant, sa température est de 39°5. Il a expectoré,

depuis la veille au soir, un plein bol de secrétions purulentes, de grande fétidité, qui forcent à tenir ouverte constamment la fenêtre du malade.

Comme le malade abandonné à lui-même était visiblement perdu, nous décidons d'essayer la technique des injections intra-bronchiques. Nous faisons les deux premières injections le 6 et le 7 décembre, de 10 et 15 centimètres cubes d'huile goménolée ; mais le malade déclare brusquement qu'il ne veut plus du traitement. Très fatigué, il ne se rend pas compte de son état.

Les injections sont recommencées le 11 décembre. Elles sont faites régulièrement et de façon journalière, par séries de 3 ou 4, avec un jour de repos, par notre ami et assistant le docteur Marcorelles et par nous-même. On injecte successivement dans la bronche droite puis dans la bronche gauche, 15 centimètres cubes d'huile goménolée à 10 p. 100 mêlée d'huile gaïacolée à 5 p. 100.

La température s'abaisse progressivement, dès la 4e injection. La fétidité de l'expectoration suit une marche tout à fait parallèle à l'abaissement de la température ; elle diminue beaucoup pour disparaître complètement, à la dixième injection.

Le jour de la 8e injection, le 16 décembre, légère élévation de température à 38° 5. Le malade semble avoir fait, ce jour-là un nouveau foyer du côté gauche. Mais cette élévation de température est de courte durée, elle s'abaisse pour décroître progressivement et devenir normale le 27 décembre, c'est-à-dire à la 12e injection.

Les injections ne sont plus, ensuite, faites que tous les deux jours et l'expectoration, qui était encore, le 28 décembre de 100 grammes environ par jour, muco-purulente, va dispa-

raître tout à fait dans les premiers jours de janvier.

L'état général devient meilleur et le malade reprend de l'appétit, surtout à partir du 26 décembre. Il se lève le 8 janvier, tout à fait transformé, il a repris ses forces et a même un aspect absolument inconnu depuis longtemps, car il était très mal en train depuis plusieurs mois.

Les urines ont été analysées à plusieurs reprises ; il n'y avait pas d'albumine,

Le 19 janvier, le malade qui a pu faire une sortie quelques jours avant, va très bien. Il a eu un ou deux crachats par vingt-quatre heures, Il présente à l'auscultation, un peu d'obscurité respiratoire aux deux bases et au sommet droit, où on constate encore un peu de submatité, une respiration légèrement soufflante, qui marque la place de la Jone atteinte, donc début d'excavation due au processus gangréneux.

OBSERVATION X

(par MM. Guisez et Richez)

Trois nouveaux cas de gangrène pulmonaire soignés par la méthode des injections massives intrabronchiques.

(Extrait des *Bull. et Mém. de la Soc. méd. des Hôp. de Paris*).
(Séance du 15 Mai 1914.)

Malade âgé de 43 ans, adressé par le Dr Néviajsky de Breteuil (Oise).

Ce malade a fait au mois de novembre 1913 une grippe à forme broncho-pulmonaire étendue du côté gauche.

Le malade a toussé pendant un mois à la suite de la poussée aiguë ; en plus, la dyspnée nocturne était très forte.

Au début de décembre, l'expectoration est devenue plus abondante, purulente et fétide. Cette fétidité est devenue tout à fait repoussante. Le malade crache environ 100 grammes d'une purée roussâtre survenant, le matin principalement, sous forme de vomique. L'auscultation démontre un foyer qui siège en arrière sous l'épine de l'omoplate gauche, râle de ramollissement, gargouillement.

Toux fréquente, quinteuse la nuit. Dyspnée de temps à autre.

L'état général est resté excellent ; le malade n'a pas maigri. Pas de température.

Nous avons fait chez lui une série d'injections d'huile goménolée gaïacolée (25 centimètres cubes à 5 pour 100 tous les deux jours.

La fétidité disparaît complètement à la neuvième injection et la guérison s'est maintenue complète, l'expectoration a complètement disparu depuis trois mois que le traitement est terminé.

OBSERVATION XI (1)

(Extrait des Bull. et Mém. de la Soc. Méd. des Hôp. Séance du 15 mai 1914.)

par MM. Guisez et Richez.

Le 5 juillet 1913, entre à l'hôpital Bichat, dans le service de M. Talamon, N... M..., trente-huit ans, électricien, sujet danois.

(1) Ces observations ont pu être rédigées grâces aux renseignements fournis par M. Rouffiac et Mlle Pommay, internes de M. Talamon, et nous tenons à les remercier de leur complaisance.

Le malade ne parle pas français, et les commémoratifs de l'affection qui l'amène sont difficiles à obtenir. Toutefois, par l'intermédiaire d'un interprète, on arrive à savoir qu'il tousse depuis huit mois. Il y a un mois, souffrant davantage de douleurs dans le côté gauche, ne pouvant plus travailler, il a dû s'aliter. Ses crachats, très abondants, et d'abord verdâtres, sont devenus noirâtres et fétides depuis une quinzaine de jours. C'est à la suite d'une hémoptysie qu'il s'est décidé à entrer à l'hôpital.

Le malade est très amaigri, a le facies cachectique, le teint terreux, l'haleine fétide, les doigts hippocratiques, les ongles en verre de montre. L'inappétence est absolue, les vomissements continuels. Il expectore tous les jours plus d'un demi-litre d'une purée noirâtre, sanguinolente et fétide, légèrement spumeuse à la surface.

L'auscultation ne révèle rien du côté du poumon droit. A

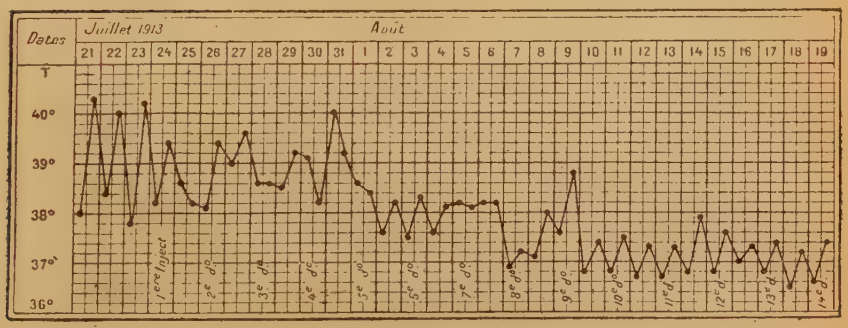

gauche, on constate de la matité de toute la base, avec des râles ronflants et humides. Pas de souffle.

A la radioscopie, on remarque à gauche une tache grise en

dedans de la pointe de l'omoplate plus étroite en arrière (donc, dans la partie postérieure du poumon) s'effilant vers le hile. Clarté de la base et des sommets.

Dans les crachats, pas de bacilles de Koch, mais streptocoques, des staphylocoques, des pneumocoques, et, dans toute préparation, de gros cocci très abondants, prenant le Gram (probablement anaérobies).

La température fait de grandes oscillations, montant le soir jusqu'à 40°6, et tombant le matin aux environs de 38°.

Des injections quotidiennes de 10 centimètres cubes d'électrargol n'amènent aucune modification, et sont continuées jusqu'au 14 juillet. A ce moment, le malade est considéré comme perdu. Cependant, le traitement par les injections massives d'huile goménolée par la trachée est institué. On entend alors, au tiers inférieur du poumon gauche, un souffle tubaire, inspiratoire et expiratoire, très fort, à timbre métallique.

Tous les deux jours, 10 à 20 centimètres cubes d'huile goménolée sont injectés dans le poumon gauche, suivant la technique indiquée par le docteur Guisez. A partir de la deuxième injection, le thermomètre ne monte plus qu'une seule fois à 40 degrés, et les oscillations thermiques, de moins en moins prononcées, tendent à se régulariser, pour se maintenir dans les environs de 37° vers la dix-septième injection, c'est-à-dire un mois après le début du traitement (fin août). En même temps, les crachats sont devenus moins abondants, beaucoup moins putrides, plus mousseux, et n'ont plus le caractère gangréneux. L'état général s'est amélioré, et on envisage la possibilité d'une intervention chirurgicale, à laquelle l'état du malade n'aurait pas permis de songer plus tôt.

Les jours qui suivent, l'amélioration faisant des progrès, l'idée de l'opération est abandonnée.

A ce moment, les signes de l'auscultation se sont modifiés. Le souffle n'est plus entendu qu'à l'inspiration, les râles ont diminué, sont moins humides, l'expectoration est beaucoup moins abondante (125 grammes) et n'a plus d'odeur. Les injections intratrachéales sont continuées tous les deux ou trois jours.

Dans la suite, le mieux s'accentue de jour en jour, et, à la fin de septembre, le malade peut être considéré comme guéri. Il tousse encore, mais ses crachats n'ont plus de caractère spécial et sont sans odeur. Son état général est bon, le teint est rose. Il se promène, a bon appétit ; la température est normale, et on constate une augmentation de poids de 3 kg. A la radioscopie, on voit encore une tache se prolongeant vers le hile, mais qui n'est plus limitée que vers la base. On cesse les injections intratrachéales.

A la fin de décembre, les crachats sont redevenus purulents et fétides. Le traitement est repris, et la température, qui s'était élevée depuis quelques jours, redevient normale. Un mois plus tard, l'expectoration ne s'est pas modifiée, et l'état général, qui s'était maintenu, devient mauvais. On note de nouveau de grandes oscillations thermiques, et la mort survient le 13 février 1914.

Autopsie. — Poumon droit : adhérences très légères vers le sommet, en arrière, et au niveau du diaphragme. Congestion du lobe supérieur. Un petit tubercule calcifié au sommet.

Poumon gauche : Adhérences incomplètes en avant. En arrière, à la partie moyenne (au niveau de la fosse sous-épineuse), adhérence complète (foyer). Pointe du lobe inférieur complètement adhérente à la voûte du diaphragme. Pas de

tubercules. Le lobe supérieur n'est pas très atteint. Un foyer isolé au niveau de la scissure interlobaire. Le lobe inférieur est criblé de cavernes, de la taille d'une noisette, tapissées de tissu fibreux, très abondant dans toute la région du foyer. La partie inférieure du poumon est infiltrée de noyaux de broncho-pneumonie.

Foie : très gros, 2 k. 500. Friable. Complètement farci d'abcès miliaires remplis de pus.

Rate : également pleine de pus.

OBSERVATION XII

(Extrait des Bull. de la Soc. Méd. des Hôp., 15 mai 1914 par MM. Guisez et Richez.)

Eugénie H..., vingt ans.

Entre dans le service de M. Talamon le 18 février 1914. Sa mère est morte d'une fluxion de poitrine ; le père est vivant, avec une tuberculose osseuse ouverte.

A une fillette de dix mois bien portante.

Pas d'antécédents personnels.

La maladie a débuté le 1er février, par un malaise, de la toux, fièvre légère avec quelques frissons, un point douloureux à droite.

Au bout de huit jours, la malade a un crachat sanglant, et à partir de ce moment, expectore du pus verdâtre, très fétide, de plus en plus souvent. Le point douloureux n'augmente pas d'intensité, mais la malade perd ses forces, ne peut plus se lever, a des sueurs très abondantes et maigrit. Sur le conseil de son médecin, elle entre à l'hôpital.

A l'examen, on la trouve pâle, amaigrie, se plaignant surtout de sueurs profuses, Elle a des accès de toux quinteuse, et les crachats sont abondants, rouillés, visqueux et très fétides.

Aucun signe à l'auscultation du poumon gauche.

A droite, matité, principalement marquée au sommet. Partout, des râles sous-crépitants, surtout au niveau de l'épine de l'omoplate, où l'on entend également un souffle inspiratoire et expiratoire, avec retentissement cavitaire de la voix et de la toux.

Température : 39 degrés. Pouls à 120. Urine peu foncée. Traces d'albumine. Dans les crachats : streptocoques, staphylocoques, pneumocoques. Pas de bacilles de Koch.

A la radioscopie, on observe une teinte grisâtre, diffuse, de tout le lobe inférieur droit, avec une tache claire, de la largeur d'une pièce de 1 franc, à trois doigts au-dessus de la pointe de l'omoplate.

Diagnostic : gangrène pulmonaire.

Le jour de l'entrée à l'hôpital, on injecte 6 centimètres cubes de lantol.

Le lendemain (19 février), injection intratrachéale (dans le poumon droit) de 20 centimètres cubes d'huile goménolée à 5 o/o, répétée ensuite tous les deux jours (Dr Richez).

Le soir de la première injection, la malade a une crise d'oppression assez violente, de la polypnée (80 respirations), mais sans cyanose ni pâleur.

Le 24 février (après la troisième injection), les crachats ont diminué de moitié (125 grammes environ). On ne constate plus qu'une fétidité à peine perceptible, et à l'occasion de la toux seulement. Même souffle cavitaire à l'auscultation.

La température n'atteint plus 38 degrés.

Le 5 mars, la toux a diminué beaucoup.

Il n'y a plus de fétidité, et on n'entend plus que quelques râles disséminés.

Le 13 mars une nouvelle radioscopie permet de constater une teinte grisâtre de la base droite, mais la disparition de la tache claire du début.

Le 16 mars et les deux jours suivants, la malade, qui a ses règles et s'est refroidie, tousse et crache davantage, mais sans fétidité, et la température s'élève à 38° 7 ; mais au bout de trois jours, tout rentre dans l'ordre.

Le 4 avril, elle quitte l'hôpital.

L'état général est bon, et elle a augmenté de poids (5 kilogrammes). L'appétit et les forces sont presque normaux. Depuis quinze jours, elle était levée toute la journée, et travaillait continuellement.

Elle tousse un peu le matin, et expectore cinq ou six crachats muco-purulents, verdâtres, sans odeur. A l'examen du poumon droit, on constate une légère submatité à la partie inférieure, des vibrations normales, une respiration légèrement soufflante au niveau du foyer, avec retentissement broncho-phonique de la voix et de la toux. Plus de râles.

Vingt injections intratrachéales ont été faites.

27 avril. — La malade est revenue à l'hôpital faire constater sa guérison complète. Elle a augmenté de 5 kilogrammes, son état général est très bon. Il n'y a plus aucun signe à l'auscultation.

OBSERVATION XIII

Gangrène pulmonaire. Traité par injections intrabronchiques. Guérison.

(Extrait du Progrès Méd. Paris 1912 3. S. XXVIII, 620-623, par MM. Lereboullet et Faure-Beaulieu)

Mme F..., âgée de 32 ans, est opérée le 19 août 1912, à l'hôpital privé médico-chirurgical, par M. Desmarest, pour une crise d'appendicite qui a débuté un mois auparavant, s'est accompagnée d'une fièvre peu élevée mais assez persistante, et est actuellement à peu près refroidie. Cette crise appendiculaire est la seconde dont ait souffert la malade, la première ayant eu lieu il y a douze ans et ayant laissé un état d'appendicite chronique manifesté par un état dyspeptique plus ou moins permanent et des douleurs intermittentes dans la fosse iliaque droite.

L'opération se passe dans de bonnes conditions, sous l'anesthésie à l'éther, et permet de retirer un appendice d'une longueur démesurée et très congestionné dans son tiers inférieur.

A part quelques vomissements et une persistance de la courbe thermique aux environs de 38°, les suites opératoires sont satisfaisantes, et le 24 août, on procède à l'ablation des fils.

Le même jour, c'est-à-dire cinq jours après l'opération, la malade se plaint de douleurs dans le côté gauche de la poitrine et d'une gêne de la respiration en rapport avec ces douleurs

thoraciques. L'auscultation ne révèle rien d'anormal, l'état général reste bon, et la température tend plutôt à descendre.

Le 28 août survient un frisson violent qui secoue la malade pendant une heure et s'accompagne d'une brusque élévation thermique à 38°8, ainsi que d'une recrudescence extrêmement douloureuse du point de côté et de la dyspnée ; en même temps, s'installe une toux des plus pénibles. On constate une légère submatité à la région moyenne du poumon en arrière, et au même niveau une légère diminution du murmure vésiculaire avec respiration nettement saccadée, et quelques frottements très discrets vers la ligne axillaire, là où la douleur provoquée à la pression atteint son maximum. L'ensemble des symptômes fonctionnels et des signes stéthoscopiques évoque l'idée d'un début de pleurite sèche, peut-être bacillaire.

Trois jours après, le 2 septembre, l'état est le même, sauf que l'haleine est devénue fétide ainsi que l'expectoration muco-purulente d'ailleurs à peine marquée.

Le 6 septembre, l'état s'est sensiblement aggravé, la température atteint 39°, les crachats sont de plus en plus abondants, leur odeur et leur aspect sont absolument ceux des crachats de gangrène pulmonaire. Tous les autres symptômes persistent sans modification ; cependant on entend au niveau du foyer pulmonaire en arrière, de gros râles humides qui n'existaient pas auparavant. Une première injection de 12 cent. cubes d'huile goménolée à 20 o/o est pratiquée par M. G. Poyet.

Le lendemain la température est moins élevée (38°2 et 38°6), Le surlendemain les signes locaux changent déjà : en arrière, il n'y a plus que quelques râles épars après la toux, les frottements de la ligne axillaire s'atténuent, l'expectoration diminue d'odeur et de quantité.

Le 9 septembre, seconde injection intratrachéale d'huile gomenolée.

Le 11 septembre, il n'y a presque plus aucun signe stéthoscopique : seulement quelques frottements sur la ligne axillaire et une submatité très peu accusée. L'état général continue à être meilleur. M. Poyet fait une troisième injection intratrachéale de 18 centimètres cubes d'huile goménolée, puis une quatrième le 13 septembre.

Le 15 septembre, un frisson survenu pendant la nuit et accompagné d'une ascension de la température à 39° 5, une série de quintes de toux particulièrement violentes et douloureuses, une expectoration de nouveau abondante et putride, font craindre une rechute. Mais bientôt l'établissement des règles, fait mettre sur le compte de la menstruation cette légère poussée, qui en effet est éphémère.

Les jours suivants, la malade revient à l'état où elle se trouvait avant cette poussée cataméniale.

Une dizaine de jours se passent sans changement appréciable. La douleur thoracique est très atténuée, la toux survient par quintes assez rare ; l'haleine n'est plus fétide que par bouffées espacées, l'expectoration tend à se tarir et ne récupère que par courtes périodes son odeur fétide. On continue les injections intratrachéales (2 ou 3 par semaine).

Le 26 septembre, c'est-à-dire un mois environ après le début des accidents, M. Ledoux-Lebard examine le thorax de la malade aux rayons X et constate les détails suivants : « L'examen en avant des deux côtés ne montre rien d'anormal. Les deux sommets sont clairs et les deux dômes diaphragmatiques à leur hauteur habituelle. Les sinus s'ouvrent avec une amplitude normale, et s'éclairent parfaitement lors des mouvements respiratoires. L'examen en arrière montre à droite une clarté

normale. On aperçoit dans le champ pulmonaire gauche entre la sixième et la huitième côte une zone sombre à centre un peu plus clair, qui, dans son ensemble, a un volume d'une mandarine. Son centre paraît se trouver à trois travers de doigt de la colonne vertébrale. Sa position n'est pas modifiée par les mouvements respiratoires. Le cœur est d'aspect normal, plutôt un peu petit ».

Les jours suivants, l'état général est de plus en plus satisfaisant, avec une température qui tend à se maintenir au-dessous de 38°; les symptômes fonctionnels suivent aussi une amélioration progressive quoiqu'un peu irrégulière.

Le 4 octobre, un second examen radiographique montre une ombre sphérique bien moins opaque et à contours beaucoup plus flous.

La malade ne crache plus qu'une expectoration de moins abondante (10 à 40 gr. par jour au lieu de 100 à 150 gr. dans les premières semaines) constituée par des crachats mucopurulents d'aspect absolument banal, et complètement inodores. Elle ne ressent presque plus de douleurs lors des efforts de toux. A l'examen stéthoscopique, il n'y a plus ni râles, ni frottements, mais seulement sur une zone limitée, une respiration saccadée « de retour », analogue à celle qui avait été remarquée au début.

Le 7 octobre, M. Poyet fait la douzième et dernière injection trachéale (durant tout le cours de la maladie il avait continué à en faire deux ou trois par semaine).

La malade quitte l'hôpital le 14 octobre, ne toussant et ne crachant presque plus et ne présentant plus rien d'anormal à l'auscultation.

OBSERVATION XIV

(Extrait des Bull. de la Soc. Méd. des Hôp. 24 Mai 1912).

Gangrène pulmonaire par inhalation traitée et guérie par intervention bronchoscopique.

(par MM. Pierre Lereboullet, Marcel Faure, Beaulieu et Gaston Poyet).

Mme T..., âgée de 25 ans, sans passé pathologique important, subit le 3 mars, sous anesthésie générale au chlorure d'éthyle, l'avulsion de deux molaires cariées avec périostite et abcès dentaire. L'opération se passe sans incident notable, mais aurait duré cependant une heure et quart. Le réveil de la malade aurait été très pénible.

Le lendemain, à 6 heures du soir, elle est prise tout à coup d'un point de côté intense sous le sein gauche et d'une oppression d'emblée très violente. Loin de se calmer, la douleur thoracique et la dyspnée ne font que s'accroître les jours suivants.

Le 5 mai, le Dr Lautmann, appelé auprès d'elle, constate un peu de fièvre, un pouls à 88 et l'absence complète de tout signe stéthoscopique dans la région douloureuse.

La fièvre continue, les jours suivants, à osciller autour de 38 degrés ; la douleur persiste et tend à irradier dans l'épaule gauche et la moitié gauche du cou jusque vers l'apophyse mastoïde. Il n'y a ni toux, ni expectoration.

Le 12 mars, survient un incident nouveau, elle est prise de violentes et douloureuses quintes de toux et se met à rejeter

en grande quantité, « en vomissant », dit la malade, un pus épais, jaunâtre et d'une odeur infecte.

Elle entre ce même jour à l'hôpital privé médico-chirurgical, où elle se trouve dès lors soumise à notre observation.

On est en présence d'une femme qui tout d'abord donne l'impression d'être atteinte d'une infection profonde ; amaigrie, pâle, le teint presque plombé, les traits tirés, elle respire difficilement, superficiellement 24 à 30 mouvements respiratoires par minute et à brefs intervalles son thorax est secoué de quintes de toux, extrêmement douloureuses.

Ce qui frappe le plus et du plus loin, c'est l'horrible fétidité de son haleine : tout autour de son lit se répand une odeur de putréfaction, d'œufs pourris, dont la malade a, d'ailleurs, parfaitement conscience ; elle dit que cette odeur lui vient dans la bouche par bouffées, surtout après les quintes de toux, et il est de fait que l'intensité de cette fétidité est assez variable d'un moment à l'autre, sans qu'on cesse jamais complètement d'en être incommodé.

L'examen du thorax donne à gauche les renseignements suivants :

La palpation permet de localiser la douleur provoquée dans une zone occupant le 5e, 6e, 7e espaces intercostaux en avant de la ligne axillaire, et qui répond au siège du point de côté spontané.

A la percussion, l'espace de Traube se montre nettement submat ; en arrière, une submatité de même degré occupe toute la base du poumon, sur une hauteur égale à la largeur de la paume de la main ; sur toute cette zone, les vibrations thoraciques sont légèrement diminuées, par comparaison avec le côté sain, où elles sont très nettes.

L'auscultation montre dans toute la base submate une

diminution du murmure vésiculaire, sans souffle ni bruit surajouté, ni modification de la transmission vocale. Dans tout le reste du poumon, on n'entend rien de particulier, et notamment pas de signes stéthostocopiques décelant une lésion en foyer ; il est vrai que l'auscultation, surtout en avant, est très gênée par la dyspnée et la toux.

Le poumon droit ne présente rien d'anormal. L'expectoration est très abondante, formée de crachats purulents, jaunâtres et épais, homogènes, peu aérés, et surtout d'une odeur véritablement repoussante. Versés dans une éprouvette, ils se séparent en quelques heures dans les trois couches caractéristiques, muco-spumeuse, aqueuse et purulente.

Le cœur difficile à ausculter en raison de la dyspnée, semble battre à sa place normale ; il y a 100 systoles à la minute.

Les autres organes et appareils ne présentent rien d'anormal.

La température atteint 38° 8.

On fait à la malade des injections d'huile camphrée et des inhalations mentholées ; à l'intérieur, on lui fait prendre deux grammes d'hyposulfite de soude et un comprimé de pantopon ; cette médication sera d'ailleurs continuée pendant le cours de la maladie.

La situation reste le lendemain sans changement appréciable (temp. 38° 6, le matin, 39° 3 le soir).

Le 14 mars, l'examen radioscopique est pratiqué par M. Aubourg, en présence de l'un de nous, et montre les deux faits suivants :

1° En dehors de la pointe de l'omoplate gauche, existe une zone opaque arrondie, de la dimension d'une grosse noix, dont on voit se détacher une traînée également obscure, large d'un centimètre ou deux, dirigée en haut et un peu à droite dans le sens des ramifications bronchiques de la région.

2° Toute la base est obscure, jusqu'à une ligne régulièrement horizontale passant à trois travers de doigts au-dessous de la pointe de l'omoplate ; lors des mouvements de succussion imprimés au thorax, cette ligne dessine des ondulations, et ce flot très net semble l'indice de la coexistence d'air et de liquide. En outre, le cœur est nettement déplacé vers la droite.

Ces détails, très apparents sur le schéma radioscopique et visibles également, quoique moins bien, sur l'épreuve radiographique montrent bien d'une part, l'existence et la localisation du foyer sphacélé et purulent, et d'autre part l'existence d'un épanchement liquide et aérien dans la plèvre. (On s'est abstenu de prélever par ponction le liquide pleural, de peur d'ensemencer la paroi thoracique et d'y déterminer la formation d'un phlegmon gangréneux.

Les deux jours suivants se passent comme les précédents. La toux, l'expectoration, la fétidité persistent. Bien que la température n'atteigne pas 37 degrés, l'état général est toujours très mauvais ; les nuits, notamment, s'écoulent presque sans sommeil, à cause de la fréquence et de la tenacité des quintes douloureuses. L'expectoration reste aussi abondante qu'au premier jour, sinon davantage.

Les signes stéthoscopiques sont les mêmes que précédemment. Mais, en outre, un peu guidé sans doute par les données radioscopiques, percevoir, on peut, en haut et en dehors de l'angle de l'omoplate gauche, au niveau du septième espace, à mi-distance entre la ligne axillaire et le bord scapulaire, quelques râles sous-crépitants à bulles fins mais humides, qui éclatent en bouffées à la fin des inspirations profondes, telles que les quintes de toux peuvent les réaliser ; l'étendue apparente de ce foyer n'excède pas la dimension d'une pièce de 5 francs.

Une analyse d'urine pratiquée le 15 mars montre des traces légères d'albumine, une forte diminution de l'urée (9 gr. 9) et surtout des chlorures (0 gr. 75). L'examen microscopique y montre une grande quantité de polynucléaires et de microbes très polymorphes.

Le 17 mars, six jours après l'entrée de la malade, les docteurs Henri Bourgeois et Gaston Poyet viennent à 10 heures du matin faire, dans l'hypothèse d'un corps étranger possible, une intervention bronchoscopique. Après cocaïnisation préalable des muqueuses pharyngée, laryngée et trachéale, et injection sous-cutanée d'un centigramme de morphine, le tube pénètre sans difficulté dans la trachée puis dans la grosse bronche gauche ; dans celle-ci, on voit déjà barboter du pus. Le tube est ensuite introduit plus loin, jusqu'à 33 centimètres de l'arcade dentaire, dans la bronche du lobe inférieur elle est remplie d'un pus horriblement fétide qui vient gicler, légèrement teinté de sang, par l'orifice supérieur du tube ; il n'y a aucun corps étranger apparent.

On pratique une aspiration qui ramène une partie du pus contenu dans le foyer, mais pas de corps étrangers. Puis on fait un écouvillonnage aussi complet que possible de la cavité purulente à l'aide de bourdonnets de coton montés sur tige. Le dernier acte opératoire consiste à injecter directement dans la cavité, dont les parois se trouvent ainsi détergées, 25 centimètres cubes environ d'huile goménolée au 1/5e. On s'assure avant de retirer le tube que l'autre bronche de deuxième ordre, celle du lobe supérieur, est absolument saine et vide de pus. Dès les derniers moments de l'intervention, on est frappé de la diminution considérable de la fétidité de l'air respiré.

De l'intervention, qui a duré au plus vingt minutes, la ma-

lade sort dans un état de faiblesse presque lipothymique dont on a vite raison avec quelques injections d'huile camphrée et de caféine. Dans l'après-midi, elle est prise d'une vive réaction thermique (40° 2, température extrême atteinte dans tout le cours de la maladie) et reste plusieurs heures dans un état d'agitation délirante qui semble dû à l'action de la cocaïne qu'elle a absorbée par les muqueuses. Durant l'après-midi, l'expectoration reste un peu sanglante, en raison sans doute du léger traumatisme opératoire, mais bien moins fétide qu'avant l'intervention.

Dès le lendemain, 18 mars, commence à se dessiner une amélioration notable. Les quintes sont moins fréquentes et moins douloureuses, l'expectoration gardant toujours une certaine odeur. A la base gauche, la matité diminue d'intensité et d'étendue, les vibrations reviennent; l'espace de Traubé a récupéré presque toute sa sonorité ; dans toute la partie moyenne du poumon gauche, on entend des râles diffus. Les températures matinale et vespérale sont de 37° 4 et 37° 6.

Le 20 mars, trois jours après l'intervention, surviennent des modifications favorables de l'expectoration ; elle devient moins abondante et sa fétidité diminue. La matité de la base a encore décru sensiblement, on entend quelques râles disséminés dans l'étendue du poumon gauche, le foyer suspendu cesse d'être perceptible. La température reste presque constamment au-dessous de 38 degrés. L'état général devient sensiblement meilleur. L'analyse des urines montre toujours des traces d'albumine, et une diminution de l'urée (6,8) et de chlorures (0,8).

Les crachats ensemencés en gelose sucrée, donnent lieu au développement de colonies surtout abondantes dans les parties profondes, et en vingt-quatre heures se dégagent de

nombreuses et grosses bulles gazeuses qui font éclater le milieu. Les colonies prélevées montrent des microbes polymorphes, cocci, gros baccilles, que, en raison de l'abondance et de la multiplicité, nous avons négligé d'identifier.

Les jours suivants les signes locaux et généraux d'amélioration s'accentuent de plus en plus. L'expectoration perd peu à peu sa fétidité et devient très peu abondante. Les signes stéthoscopiques de la base diminuent lentement ; seuls persistent un peu plus longtemps dans la partie moyenne quelques râles disséminés, mais de moins en moins en distincts. La température se maintient au-dessous de 38 degrés. Bientôt la malade peut se lever et marche sans trop de fatigue.

Le 25 mars, les urines montrent les mêmes modifications que lors des précédentes analyses, le chiffre des chlorures (3 gr. 2) tend cependant à se relever.

Le 4 avril, une nouvelle radiographie est faite par M. Aubourg. Le foyer supérieur est devenu absolument invisible. L'épanchement général lui-même paraît avoir disparu, mais il existe à son niveau, dans la région inféro-externe du poumon, une opacité assez étendue à limite supéro-externe oblique et convexe ; elle est fixe, et le diaphragme, de ce côté, reste immobile. Cette opacité ne peut correspondre qu'à un foyer nouveau ou à des adhérences pleurales, reliquat de l'épanchement résorbé ; c'est à cette dernière hypothèse qu'on se rallie, de par l'ensemble des signes physiques et fonctionnels.

Le cœur a d'ailleurs repris sa place normale.

Le 5 avril, la malade est dans état si satisfaisant qu'elle peut quitter l'hôpital privé. Elle ne crache presque plus, on n'entend plus rien au niveau du foyer, la respiration est encore affaiblie à la base. Depuis l'intervention bronchicopique

M. Payet lui avait fait deux fois par semaine des injections intratrachéales d'huile goménolée (deux à cinq centimètres cubes dans la position latérale gauche.

Depuis sa sortie, la malade a été revue par nous tous les huit jours. Les premières semaines, elle a encore eu assez fréquemment quelques légères élévations thermiques vespérales (37° 7, 37°8, rarement 38 degrés) ; elle a continué à tousser un peu, et à émettre quelques crachats muco-purulents exempts de toute mauvaise odeur. Elle a engraissé progressivement le 3 mai elle avait augmenté de trois kilogs. depuis la sortie.

Le 3 mai, la respiration est encore obscure à la base gauche, surtout dans la région axillaire, et redevient normale, sans transition, à 7 ou 8 centimètres au-dessus du bord inférieur du poumon ; du foyer sphacèle, il ne reste plus aucune trace à l'auscultation, mais il persiste encore dans la région sous-mammaire, à 2 ou 3 centimètres au-dessus du rebord costal, une zone où le point de côté est réveillé par la pression locale, par les inspirations très amples, par les efforts de toux.

Le 10 mai, on ne trouve plus rien d'anormal à la base, non plus qu'à la partie moyenne du poumon, mais elle se plaint encore de sa toux et de son point de côté ; elle a encore eu, dans la semaine qui vient de s'écouler, deux élévations thermiques atteignant 38° et 38°2 ; à part son point de côté, elle a les signes d'une infection bronchique banale, grippale peut-être, car un de ses enfants a eu, ces temps derniers, une grippe thoracique ; peut-être aussi faut-il tenir compte de la possibilité de dilatation bronchique consécutive au sphacèle broncho-pulmonaire.

Le 17 mai, un troisième examen radioscopique est pratiqué. La zone obscure de la base, moins obscure d'ailleurs, que lors de l'examen précédent, a encore reculé en dehors,

où elle ne se présente que comme une étroite bande dans la région axillaire ; l'hémidiaphragme gauche est redevenu mobile.

La malade, depuis a continué à aller bien, n'a plus de fièvre et a engraissé régulièrement ayant repris 2 kilogs 900 depuis sa sortie de l'hôpital. Elle peut être actuellement considérée comme guérie, ne toussant presque plus et ne présentant plus aucun signe objectif broncho-pulmonaire.

OBSERVATION XV

(Service de M. le Prof. Widal.)

Dilatation bronchique compliquée de gangrène guérie par les injections intra-bronchiques.

Le malade G... , âgé de 28 ans, parquetteur entre à l'hôpital se plaignant de toux et d'expectoration abondante et fétide.

Il y a une quinzaine de jours, vers le 8 avril 1914, il fut

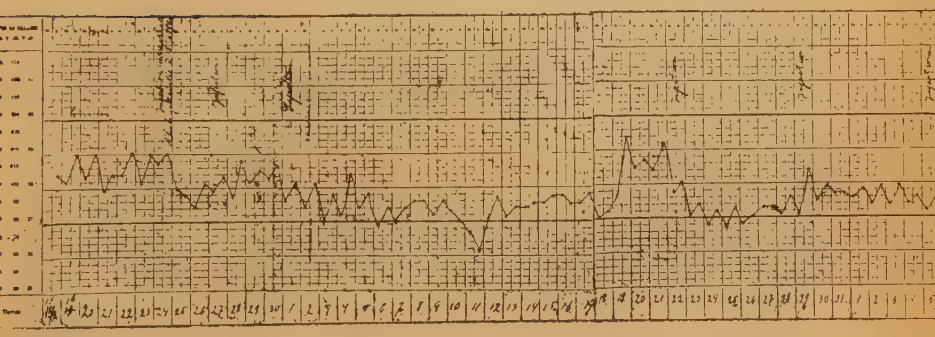

Courbe de température.

pris au milieu de la journée d'un grand frisson suivi de sueurs ; le malade s'alite et au cours de la nuit ressent brusquement un violent point de côté droit dans la région mammaire, des quintes de toux fréquentes, accompagnées d'expectoration abondante et fétide. Le malade éprouvait en même temps une dyspnée intense.

Le jour suivant les symptômes ne rétrocédèrent point, la douleur diminua, mais persista légèrement avec parfois des accès paroxytiques jusqu'aujourd'hui 18 avril. La toux était toujours quinteuse, l'expectoration avait un caractère particulier : elle était visqueuse, filante, d'une saveur amère, abondante, surtout le matin, elle ne fut pas accompagnée d'hémoptysie. Les sueurs continuèrent, la céphalée était violente, bientôt apparaissent quelques troubles digestifs : vomissement, diarrhée et anorexie passagère.

Le malade ne se soigne pas, se lève même de bonne heure pour chercher du travail et n'en trouvant pas revient s'aliter. Aucune amélioration ne se produisait dans son état, la toux et l'expectoration ne diminuaient point, l'anorexie persistait ainsi que la douleur. Les jours suivants il reste couché ne se levant que le matin en quête de travail.

Enfin le matin, mardi 14, il se décide à se présenter à la consultation de Cochin où on lui donne une potion calmante ; on lui dit de revenir si les symptômes persistaient.

Ils augmentent et le malade est admis le 18 avril dans le service du professeur Widal.

C'est un homme de taille moyenne ayant une tendance à l'obésité ; figure congestionnée, particulièrement après les repas.

L'examen du malade relève :

1) Appareil digestif : anorexie persistante constipation légère. Urines claires ; traces d'albumine.

2) Appareil respiratoire. Côté droit :

Inspection : affaissement du creux susclaviculaire. Voussure de l'hémithorax.

Palpation : augmentation des vibrations.

Percussion (en avant) : matité franche de l'espace sous-claviculaire jusqu'au 5e espace. Submatité et légère zone de sonorité qui s'étend jusqu'à la matité hépatique. (En arrière) matité ; fosse sus-épineuse, fosse sous-épineuse. Submatité à la base.

Auscultation : (En avant) : respiration soufflante. Bouffées de râles sous-crépitants jusqu'au troisième espace intercostal, s'étendant dans l'aisselle. (En arrière) souffle expiratoire, râles sous-crépitants, éclat métallique de la voix.

Côté gauche. Percussion : aucune modification.

Auscultation : (En avant) rien. (En arrière) souffle expiratoire de la fosse sous-épineuse. Pectoriloquie aphone. Bronchophonie.

Appareil cardiovasculaire. — Cœur : normal. Pouls : 80. Tension : 16.

Troubles nerveux. — Le malade se plaint d'étourdissements qui reviennent fréquemment. Depuis vingt ans il a des accès soudains ; il perd connaissance, tombe subitement en n'importe quel endroit ; cette chute est suivie de crises convulsives au cours desquelles le malade perd ses urines, se mord la langue. Il est vraisemblable qu'il s'agit de crises d'épilepsie.

Le malade, en outre, se plaint de légers troubles oculaires parfois il a la sensation d'avoir un voile devant les yeux, parfois des mouches volantes. Il ne peut fixer longtemps le même objet sans éprouver des troubles oculaires.

Ce qui domine donc chez ce malade c'est l'apparition brusque de l'affection ayant débuté il y a une quinzaine de

jours par un point de côté violent à droite suivi de dyspnée et d'une toux quinteuse, ainsi que d'une expectoration abondante, fétide et mucopurulente.

Le malade a eu une affection thoracique. En 1912 il est soigné à Cochin dans le service du Dr Queyrat pour une pleurésie à grand épanchement. On lui retira 3 litres de liquide en deux fois. Il y reste 4 mois et travaillait depuis cette date sans interruption, mais toussant et crachant toujours un peu surtout le matin.

Le 20 avril on fait une radioscopie et on trouve une ombre à la base du poumon droit qui monte jusqu'à l'angle de l'omoplate ; au sommet du même côté on trouve une opacité de la largeur d'une pièce de cinq francs à peu près. Le poumon gauche ne présente rien d'anormal.

Le 24 avril on fait une première injection de 15 cc d'huile goménolée à 5 o/o. Le lendemain la température tombe de 39° à 37° 2 ; la fétidité de l'expectoration diminue et l'état général s'améliore. Les jours suivants la température remonte à 38° 2.

Le 27 avril on fait une nouvelle injection. La température tombe à 37° 3, mais remonte le lendemain à 38° 4 et oscille pendant trois jours entre 38°1 et 38°4. La fétidité a complètement disparu.

Le 1er mai une troisième injection fait descendre la température progressivement à 37°. Le malade se trouve très amélioré ; l'expectoration et la fétidité sont nulles ; l'appétit réapparaît.

Pendant les trois semaines qui suivent la troisième injection le médecin n'a pas pu pratiquer d'injection et l'on voit la température remonter et oscillier entre 37 et 38 degrés.

Le 19 mai, le malade a une grande vomique et la température remonte à 39°2. La température oscille pendant trois jours entre 38°2 et 39°5 ; la fétidité réapparaît ; les quintes de toux sont fréquentes et empêchent le malade de dormir ; le point de côté augmente ; l'état général s'aggrave.

Le 23 mai, on fait une quatrième injection. La température descend à la normale et se maintient entre 37° et 37°3. L'amélioration est rapide. Les signes stéthoscopiques ont disparu,

Le 29 mai on fait une cinquième injection. Le malade continue à bien aller.

Le 5 juin on fait la dernière injection.

Avant la sortie du malade de l'hôpital une nouvelle radioscopie montre l'ombre éclaircie mais persistant encore probablement à cause de la sclérose pulmonaire.

Le malade sort de l'hôpital en état de santé tout à fait satisfaisant.

CONCLUSIONS

Jusqu'en ces derniers temps, le traitement de la gangrène pulmonaire ne disposait que de deux sortes de procédés thérapeutiques :

D'une part le *traitement chirurgical* qui, par la pneumotomie s'imple ou par la thoracotomie aseptique se propose de traiter le foyer gangréneux comme toute lésion infectieuse limitée et la combat soit par l'incision et le drainage, soit par l'excision.

Ce mode de traitement n'est applicable qu'aux cas où le foyer gangréneux est à la fois superficiel, unique et limité, et cette triple nécessité fait de l'intervention chirurgicale un procédé thérapeutique d'exception.

Dans les cas où les indications opératoires se sont montrées favorables, la mortalité après l'intervention est restée très élevée ; elle atteint 40 o/o.

D'autre part le *traitement médical*, seul applicable à la majorité des cas de gangrène pulmonaire, lorsque les foyers sont ou trop étendus (gangrène massive), ou multiples (gangrènes emboliques), ou trop profondes (gan-

grène péri-bronchique), est un traitement purement palliatif, destiné à combattre surtout la fétidité de l'expectoration et l'asthénie toxi-infectieuse déterminée par la maladie.

Aussi le pronostic de la gangrène pulmonaire est-il resté jusqu'ici un des plus graves des affections organiques du poumon.

Depuis quelques années, ce pronostic a été complètement modifié par l'application d'une méthode thérapeutique nouvelle : celle des *injections intrabronchiques*.

Cette méthode se propose de porter directement, par la voie aérienne, la médication antiseptique au contact des foyers gangréneux. Elle réalise un pansement continu des lésions et de l'appareil bronchique, et s'offre ainsi à l'extinction de l'infection, tout en luttant contre les foyers sphacélés eux-mêmes.

Son application est exempte, non seulement de tout danger, mais même d'incidents, à la condition d'observer une technique dont les détails sont actuellement précisés.

Les injections de substances modificatrices produisent très rapidement d'une part la disparition de la fétidité de l'haleine et de l'expectoration, d'autre part la sédation des phénomènes fonctionnels et généraux. En répétant les injections, on obtient en quelques semaines la guérison du processus gangréneux.

Dans toutes les observations rapportées jusqu'ici, l'influence curative de ce procédé thérapeutique s'est

montrée des plus actives ; la méthode semble constituer un véritable traitement spécifique de la gangrène pulmonaire car tous les malades traités ont guéri.

Vu :
Le Président de Thèse,
WIDAL.

Vu :
Le Doyen,
LANDOUZY.

Vu et permis d'imprimer
Le Vice-Recteur de l'Académie de Paris.
LIARD.

BIBLIOGRAPHIE

Amico (V). — La thérap. directe dans les mal. de l'appareil respir. Arch. gén. de Méd., Paris 1912, v. 329-338.

Baratoux (J.) — A propos des injections intra-trachéales. Prat. méd. Paris, 1913, XXVII, 113-120.

Colin (d'Alfort). — Traité de physiologie comparée, 1856, t. II, p. 39.

Dor. — Injections intratrachéales d'huile créosotée chez les tuberculeux. (Revue de méd., Paris 1889-1890, t. IX).

Fraentzel. — Congrès de Hambourg, 1882, 18 octobre.

Garel (de Lyon). — Thèse Adolphe Clerc, 1896.

Guisez. — Injections intrabronchiques. Gaz. des Hôpit., 1910. 10 mai.

— Bull. et mém. de la Soc. Méd. des Hôpitaux de Paris 1911. 7 juillet.

— Bull. et mém. de la Soc. Méd. des Hôp. Paris, 1911, 24 novembre. Deux nouveaux cas de gangrène pulm. à forme grave, soignés et guéris par la méthode des injections intrabronchiques.

— et Stodel. — Injections intrabronchiques et intrapulmonaires. Presse méd. 1912, 18 sept. n° 76.

— De la voie laryngo-trachéale en thérapeutique mé-

dico-chirurgicale. Bull. de la Soc. de l'Inter. des Hôp. Paris, juin 1913.

Guisez. — Nouveau cas de gangrène pulmonaire guéri par la méthode des injec. intrabronchiques. Bull. et mém. de la Soc. Méd. des Hôp. Paris 1913, 7 mars.

— Trois nouveaux cas de gangrène pulmonaire soignés par la méthode des inject. massives intrabronchiques. Bull. et mém. de la Soc. Méd. des Hôp. Paris 1914, 15 mai.

Guit (C.). — Les injections intratrachéales dans le traitement des affections des voies respiratoires Gaz. des Hôp. Paris, 1913, XIV, 151-153.

Koch. — Archi. f. klin. Chir. 1873. t. XV, p. 706.

Kissling (K.).— Ueber Lungenbrand,mit besonderer Berücksichtigung der Rontgenuntersuchung und operativen Behandlund. Mitt. a. d. Hamburginschen. Stadt. Krankenastalten, Bd. 6 Heft. 1906.

Kissling. — Ueber lungenbrand Ergebn. d. inn. Méd. et Kinderheilk, Bd. 5, 1910

La Jarrige. — Société de Biologie 1387-1888.

— Compte rendu Soc. de Biologie, 1893.

— Congrès de la tuberculose, Paris 1893.

Laurens. — La voie trachéa-bronchique en thérapeutique. Clinique Paris, 1913, VIII 759.

Lereboullet et Faure-Beaulieu. — Des indications, des méthodes indo-bronchiques dans le traitement de la gangrène pulmonaire. Progrès Méd. Paris 1912, 3 S. XXVIII, 620-623.

Lereboullet. — Gangrène pulmonaire. Soc. Méd. des Hôp. 1912, 3 S. 649-662.

Mendel. — Traitement de la tuberculose pulmonaire par la médication intra-trachéale. 1904.

— Thérapeutique locale de la tuberculose pulmonaire. Soc. Méd. des Hôp. 1903, 6 mai, p. 289.

— Traitement des affections broncho-pulmonaire par injections trachéales, Presse Médicale, 1899, 23 août.

Mosler. — Berlin. Klin. Woch. 1873 p. 43.

Mosny et Saint-Girons. — Pleurésie putride et gangrène pulmonaire guéries à la suite d'inject. intrapleur. et intra-trachéale d'électrargol. Soc. Méd. des Hôp., 1911, 7 juillet.

Parmentier. — Injections médicamenteuses dans les voies respiratoires. Progrès méd. Belge, Brux., 1912, XIV, 177-179.

Pruneau Amédée. — De l'antisepsie pulmonaire par méthode directe ; injection intra-trachéale d'huile médicam. ; étude expériment. Lyon, Thèse 1912, n° 102.

Quincke und Garré. — Verh. d. Gesellsch. Dtsch. Naturf u. Aerzte 1901.

Richet. — Dictionnaire de Physiologie. Article : Absorption.

— Injections médicamenteuses dans les poumons par la trachée. (Compt. R. Soc. Biol., Paris 1897).

Scwartz. — Soc. Imperiale de méd. de Vienne. 1910. Nov.

Rosenthal (G.). — Injections trachéales transglottiques. Revue de pathologie comparée, 1911. Décembre.

— L'injection intratrachéale transglottique, traitement spécifique des suppur. pulmonaire. Arch. génér. de méd. Paris, 1912, V, 105-138.

— Recherches sur l'injection intra-trachéale à haute dose ; la trachéo-fustulisation, traitement méthodique des injections broncho-pulmonaires, graves, fétides, et tuberculeuses ; avec quelques remarques sur l'alimentation et suralimentation pulmonaires. *Arch. gén. de med.* Paris 1913, VI, 581-589.

TUFFIER. — Chirurgie du poumon, 1897.

— Gangrène du poumon. *Soc. de Chir.*, Paris 1904, 5 février, p. 189.

— Gangrène pulmonaire, ouverte dans les bronches et traitée par décollement pleuro pariétal et greffe d'une masse lipomateuse. *Bull. et mem. de la Soc. Ch.*, 1910, 11 mai, p. 529.

— Etat actuel de la chirurgie du poumon, 1913.

WICART. — L'injection laryngo-trachéale ; sa technique, ses indications, ses résultats. Clinique Montréal, 1912-1913 nos III, 436-446.

ZIMMERN, TURCHINI, BERNARD. — Soc. de Radiologie, 13 décembre 1910.